

ХИРУРГИЧЕСКОЕ ЛЕЧЕНИЕ БОЛЬНЫХ С ПРОЛАПСОМ ТАЗОВЫХ ОРГАНОВ

Ильканич А.Я., Дарвин В.В., Алиев Ф.Ш., Матвеева А.С., Лопацкая Ж.Н.

БУ ХМАО-ЮГРЫ «Сургутская окружная клиническая больница», г. Сургут
(главный врач – Г.Н.Шестакова)

ЦЕЛЬ. Оценить эффективность лечения пролапса тазовых органов при использовании сетчатых имплантов.

ПАЦИЕНТЫ И МЕТОДЫ. Проведен ретроспективный анализ лечения 235 пациенток с пролапсом тазовых органов, обследованных и пролеченных в центре колопроктологии Сургутской окружной клинической больницы за период 2013-17 гг. Для оценки результатов лечения использованы данные объективного осмотра (POP-Q), анкетирования, урофлоуметрии, оценки качества жизни (PFDI-20). Оценка результатов лечения проведена при контрольных осмотрах в сроки 2 недели после операции, через 3, 6, 12, 24 и 36 месяцев. Реконструкция тазового дна осуществлялась при помощи сетчатых имплантов «Пелвикс» (ООО «Линтекс»), «Урослинг-1» (ООО «Линтекс»), «Prolift» (Gynecare).

РЕЗУЛЬТАТЫ. Число периоперационных осложнений составило 1,7%, рецидивов заболевания в отдаленном периоде – 4,7%. У 91,9% оперированных при оценке качества жизни получен хороший результат.

ЗАКЛЮЧЕНИЕ. Лечение пролапса тазовых органов путем установки сетчатых имплантов является эффективным и безопасным методом лечения.

[Ключевые слова: тазовый пролапс, сетчатый имплант, ректоцеле, цистоцеле]

SURGICAL TREATMENT OF PATIENTS WITH PELVIC PROLAPSE

Ilkanich A.Y., Darwin V.V., Aliev F.S., Matveeva A.S., Lopatskaya Zh.N.

Surgut district clinical hospital, Surgut, Russia

AIM. To assess efficacy of surgical procedures with use of meshes for pelvic prolapse.

PATIENTS AND METHODS. Retrospective study included 235 females aged 59.3±7.5 years which underwent surgery for pelvic prolapse in 2013-2017. Surgical reconstruction of pelvic floor was performed using several types of meshes: Pelvis («Lintex»), Urosling («Lintex»), Prolift («Gynecare»). Results were assessed clinically (POP-Q stage), by questionnaire, uroflowmetry, evaluation of QoL (PFDI-20 scale). Patients underwent control examinations 2 weeks after surgery, 3, 6, 12, 24, 36 months.

RESULTS. Post-op complications were obtained in 4 (1.7%) patients and included bladder injury in 2 (0.85%) females and paravesical hematoma in 2 (0.85%). Control examinations after 2 weeks and 1 month were done in 235 (100.0%) patients, after 12 months – in 140 (59.6%), after 24 months – in 98 (41.7%), after 36 – in 58 (24.6%). Recurrence was detected in 11 (4.7%) patients. Eight (3.4%) produced stress urinary incontinence 1 year after surgery. QoL improved significantly from 159.2 to 28.7 points ($p < 0.05$).

CONCLUSION. Mesh surgery for pelvic prolapse is safe, provides low recurrence and improves QoL significantly.

[Keywords: pelvic prolapse, mesh implant, rectocele, cystocele]

Адрес для переписки: Матвеева Анастасия Сергеевна, БУ ХМАО-Югры «Сургутская окружная клиническая больница»,

ул. Энергетиков, д. 14, Сургут, 628408; тел.: +7 (922) 652-50-33, e-mail: matveeva086@gmail.com

Тазовый пролапс и стресс-недержание мочи являются одними из наиболее часто встречающихся заболеваний у женщин средней и старшей возрастных групп. В настоящее время на долю этой патологии приходится не менее 30% в структуре гинекологических заболеваний. Исследования заболеваемости за последние несколько лет демонстрируют, что около 14% женщин нуждаются в хирургической коррекции пролапса тазовых органов [1]. Согласно данным масштабного исследования в популяции Wu J.M. с соавт., 20% женщин к 80 годам переносят операцию по поводу генитального пролапса, причем пик хирургической активности приходится на возраст 71-73 года (4,3 на 1000 женщин) [13].

Интегральная теория развития пролапса тазовых органов Petros P. и Ulmsten U. является наиболее

цитируемой большинством ведущих специалистов [12]. Основана она на тесной взаимосвязи анатомии и функции мягкотканых структур малого таза и равнодействии трех разнонаправленных сил в тазовом дне. Положение мочевого пузыря, влагалища и прямой кишки, располагающихся на тазовом дне, стабилизируется фасциями, связками и мышцами. Несостоятельность соединительнотканых структур тазового дна, таких как связки и фасции, и стенок влагалища ведет к функциональным расстройствам тазовых органов у женщин. Сокращающиеся мышцы натягивают фасции и связки, что обеспечивает нормальную функцию тазовых органов, а также способствует стабилизации их положения [1]. В клинической практике применяется классификация Baden-Walker, которая выделяет 4 стадии опущения тазовых орга-

нов, каждая из которых является «половиной пути» относительно гимена [2].

Заболевание берет свое начало в репродуктивном возрасте и по мере неизбежного прогрессирования процесса развиваются функциональные нарушения смежных органов. Все клинические проявления генитального пролапса в совокупности кардинально снижают качество жизни, доставляют физические страдания пациенткам, делают их частично или полностью нетрудоспособными, вынуждают менять образ жизни, ограничивая физическую и социальную активность. Следует отметить, что больные с выпадением купола влагалища после перенесенной экстирпации/ампутации матки занимают особое место. Частота данного осложнения составляет от 11,6 до 45% [11]. По данным литературы, симптомы стресс-недержания мочи диагностируют у 38,6-70,1% женщин, нарушения дефекации развиваются более чем у 36,5% [1].

В 1997 году Petros P. предложил совершенно новый подход к лечению пролапса свода влагалища – заднюю интравагинальную «слинговую» пластику, обеспечивающую анатомическое восстановление первого уровня вагинальной поддержки (крестцово-маточных связок). Эффективность данной методики с длительностью наблюдения более 9 лет достигает 93,8-96,6%, а частота развития эрозий не превышает 2,27-8,5% [6].

На конгрессе Международного общества удержания мочи, который проходил в 2005 году в Монреале (ICS, 2005), миру были представлены новые технологии оперативного лечения генитального пролапса с помощью эндопротезов. Фигурные сетчатые импланты анатомической формы фиксировались в сухожильных дугах эндопельвикальной фасции и сакро-спинальных связках. Имплантация их осуществлялась влагалищным доступом с помощью троакаров, которые позволяли устанавливать «ножки» протезов в специальных точках фиксации [5,10].

На ранних сроках наблюдения эффективность оперативного лечения тазового пролапса при применении новой методики значительно превосходила таковую при проведении традиционных операций. При этом благоприятнее протекал послеоперационный период: уменьшался болевой синдром, сокращались сроки реабилитации пациенток.

В настоящее время при лечении дефектов тазового дна предложено исходить из уровня дефекта (1 уровень – апикальный и тракционный пролапс, 2 уровень – цистоцеле и переднее энтероцеле, а также ректоцеле и заднее энтероцеле, 3 уровень – недержание мочи при напряжении). В равной степени в переднем компартменте нужно учитывать локализацию дефекта (центральный, парацерви-

кальный или паравагинальный). Также при любом уровне и локализации необходимо уделять внимание степени выраженности дефекта, жалобам пациентки и функциональным нарушениям. При этом следует учитывать анатомические дефекты без клинических проявлений [3,12].

На сегодняшний день билатеральная крестцово-остистая фиксация, или апикальный слинг, осуществляемая через влагалищный доступ, является одной из многообещающих технологий [4]. Сетчатые эндопротезы стали ведущим методом лечения генитального пролапса вследствие своей прочности и долговечности, патогенетически обоснованной идеи их установки, минимизации инвазивности и травматичности вмешательства. Однако даже при применении легких синтетических протезов повышается риск развития осложнений, количество которых зависит, в том числе, и от опыта хирурга: развитие эрозий (4-19%), интраоперационных перфораций мочевого пузыря (0,5-3,5%), хронической тазовой боли и пролапса *de novo* [9]. Рецидив заболевания при применении апикального слинга не превышает 5,1-15,5% [2].

В профессиональном медицинском сообществе и периодических печатных изданиях активно обсуждаются вопросы безопасности и обоснованности проведения данного типа хирургического лечения. При этом следует помнить, что при проведении традиционных операций по поводу пролапса тазовых органов, остается высокой частота рецидивов и это является серьезной проблемой. Так, передняя кольпоррафия при цистоцеле 3-4 стадии приводит к 30-60% рецидивов [8]. В то же время при изолированном дефекте ректо-вагинальной фасции анатомическая эффективность задней кольпоррафии значительно выше, а частота рецидивов не превышает 5-15% [7].

ЦЕЛЬ ИССЛЕДОВАНИЯ

Оценить ближайшие и отдаленные результаты лечения пролапса тазовых органов при использовании сетчатых имплантов.

ПАЦИЕНТЫ И МЕТОДЫ

Проведен анализ эффективности лечения 235 пациенток с пролапсом тазовых органов, обследованных и пролеченных в центре колопроктологии Сургутской окружной клинической больницы за период 2013-17 гг. В анализируемой группе женщины с различными видами тазового пролапса. Средний возраст больных составил $59,3 \pm 7,5$ лет.

Таблица 1. Вид пролапса тазовых органов

Вид пролапса	Количество больных	
	n	%
Ректоцеле	84	35,8
Цистоцеле	94	40,0
Сочетание ректо- и цистоцеле	38	16,2
Энтероцеле	5	2,1
Постгистерэктомический (апикальный) пролапс	14	5,9
Итого	235	100

Таблица 2. Выбор способа хирургического лечения тазового пролапса

Вид пролапса	Сочетание дефектов	Способ операции
Изолированное цистоцеле 3 ст. Рецидив пролапса передней стенки	Без апикального пролапса	Установка переднего сетчатого имплантата с проведением задних ножек через крестцово-остистые связки, передних – через obturatorные отверстия
Изолированное цистоцеле 2-3 ст. Переднее энтероцеле	Умеренный апикальный пролапс	Установка переднего сетчатого имплантата с проведением задних ножек через крестцово-остистые связки, передних – через obturatorные отверстия Передний интравагинальный слинг в сочетании с передней субфасциальной кольпоррафией
Изолированное цистоцеле 3-4 ст. Переднее энтероцеле	Выраженный апикальный пролапс или полное выпадение	Установка переднего сетчатого имплантата + задний интравагинальный слинг + задняя субфасциальная кольпоррафия
Изолированное ректоцеле 2-3 ст.	Без апикального пролапса	Установка заднего сетчатого имплантата с проведением задних ножек через крестцово-остистые связки, передних – через поверхностные мышцы + перинеопластика
Изолированное ректоцеле 2-3 ст. Заднее энтероцеле	Умеренный апикальный пролапс	Задний интравагинальный слинг в сочетании с задней субфасциальной кольпоррафией + перинеопластика
Изолированное ректоцеле 3-4 ст. Заднее энтероцеле	Выраженный апикальный пролапс или полное выпадение	
Опущение передней и задней стенки влагалища	Выраженный апикальный пролапс или полное выпадение	Передний или задний интравагинальный слинг в сочетании с передней или задней субфасциальной кольпоррафией + перинеопластика по показаниям Установка переднего или заднего сетчатого имплантата в сочетании с передней+задней субфасциальной кольпоррафией + перинеопластика по показаниям
Постгистерэктомическое выпадение купола влагалища	Полное выпадение стенок / купола влагалища	Передний или задний интравагинальный слинг в сочетании с передней + задней субфасциальной кольпоррафией + перинеопластика по показаниям Установка тотального сетчатого имплантата в сочетании с передней + задней субфасциальной кольпоррафией + перинеопластика по показаниям

Вид пролапса тазовых органов отражен в таблице (Табл. 1).

Предоперационное обследование осуществлялось в амбулаторных условиях и включало в себя: общеклинические методы, влагалищный осмотр, пальцевое исследование прямой кишки, лабораторную диагностику, микроскопическое исследование отделяемого мочеполювых органов, скрининг на онкоцитологию, ультразвуковое исследование органов малого таза (УЗИ ОМТ), урофлоуметрию, анкетирование.

Стадия генитального пролапса оценивалась в соот-

ветствии со стандартизированной классификацией пролапса гениталий POP-Q (Pelvic Organ Prolapse Quantification). II стадия заболевания установлена – у 68 (28,9%) пациенток, III – у 167 (71,1%) обследованных женщин. Степень нарушения дефекации и дизурических нарушений оценена при использовании универсального международного вопросника (Pelvic Floor Disorders Distress Inventory (PFDI-20), урофлоуметрии и ультразвукового исследования (УЗИ) мочевого пузыря.

Длительность заболевания составляла 1-3 года – у 109 (46,4%). В анализируемой группе отмечено

незначительное превалирование женщин, длительность заболевания у которых более 3 лет, а именно: 3-5 лет – 62 (26,4%); более 5 лет – 64 (27,2%) пациентки. В постменопаузе находились 199 (84,7%) женщин, симптомы менопаузы были равными двум годам – у 19 (8%), перименопаузальный период отмечен – у 11 (8,6%) и на период лечения были менструации – у 6 (2,5%) больных. В анамнезе у 30 (12,8%) женщин были 1 роды, у 156 (66,4%) – 2, у 36 (15,3%) – 3 и у 13 (5,5%) отмечено более 3 родов. В связи с доброкачественными заболеваниями матки, такими как миома тела матки, диагностированными у 49 (20,9%), из анамнеза известно, что ампутация выполнялась у 25 (10,6%) больных и экстирпация – у 14 (6%) пациенток. Ранее оперированы по поводу стресс-недержания мочи «слинговым» методом (операция TVT) – 2 (0,9%) пациентки, по поводу генитального пролапса – 17 (7,2%) больных.

При выборе способа хирургического лечения пролапса мы руководствовались его видом (Табл. 2.).

При выполнении хирургического вмешательства использовалась стандартизированная хирургическая техника (Рис. 1,2,3).

Обязательным условием установки сетчатого импланта являлось расположение последнего в субфасциальном пространстве. Это правило обеспечивает проведение оперативного вмешательства в безсосудистой зоне, что минимизирует интраоперационное кровотечение. Благодаря этому приему, обеспечивается профилактика нарушения иннервации слизистой влагалища, что исключает образование атрофических осложнений в отдаленном послеоперационном периоде [2]. Для облегчения выделения анатомических структур проводилась гидропрепаровка 40 мл физиологического раствора. Последующая тупая диссекция осуществлялась в направлении зон фиксации протеза. Точки фиксации сетчатого импланта определялись мануально указательным и средним пальцем. Разрезы на коже выполнялись для проведения трубчатого проводника, через который протягивались ножки эндопротеза. Все эндопротезы проводились через сакро-спинальные связки (не менее 2 см от седалищной ости) билатерально. Проведение других рукавов имплантов осуществлялось в зависимости от типа сетчатого импланта. Рукава импланта для коррекции дефектов переднего компартмента проводились через сакро-спинальные связки и через мембрану обтураторных отверстий (Рис. 2); заднего компартмента – также через сакро-спинальные связки и через мягкие ткани в 1,5-2 см каудальнее задней спайки половых губ билатерально (Рис. 3). Для исключения повреждения мочевого пузыря и прямой кишки выполнялось пальцевое исследо-

вание и, при необходимости, цистоскопия. Немаловажно, что фиксация сетчатого импланта к шейке матки осуществлялась нерассасывающимся шовным материалом тремя узловыми швами, а восстановление целостности стенки влагалища – из рассасывающегося материала однорядным непрерывным швом. Осуществлялась контролируемая тракция за дистальные концы ножек эндопро-

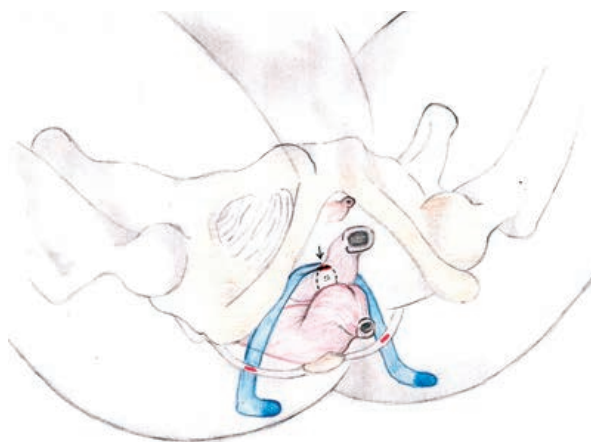


Рисунок 1.

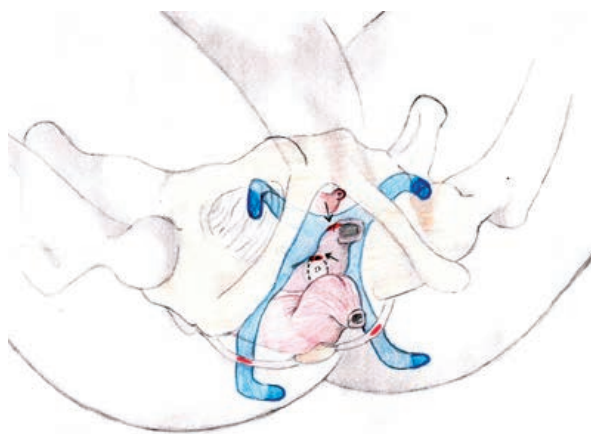


Рисунок 2.

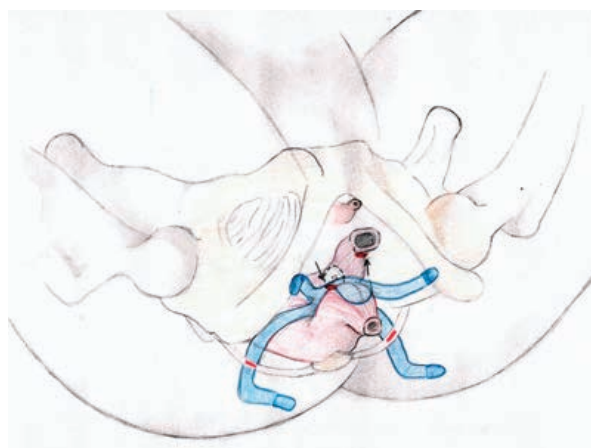


Рисунок 3.

Таблица 3. Показатели урофлоуметрии и УЗИ мочевого пузыря до и после оперативного лечения

Показатель	До операции	После операции
Максимальная скорость мочеиспускания (V_{\max}), мл/сек	9,4±3,8	15,3±4,2**
Время мочеиспускания ($T_{\text{мис}}$), сек	27,8±6,5	12,3±4,1*
Объем выделенной мочи ($V_{\text{общ}}$), мл	190,3±41,1	301,6±55,7*
Объем остаточной мочи ($V_{\text{ост}}$), мл	117,7±36,6	24,1±20,5**

Примечание: значения представлены в виде среднего значения величины ± стандартное отклонение, s.d. $P < 0,05$ – *; $P < 0,01$ – ** – статистически значимые различия.

теза «до первого сопротивления», ушивание ран на коже, тугая тампонада влагаллица.

Пятидесяти восьми (24,6%) больным выполнена билатеральная крестцово-остистая фиксация с использованием сетчатого импланта «Урослинг-1» (ООО «Линтекс»), при хирургическом лечении 94 (40%) пациенток использовали сетчатый имплант «Пелвикс передний» (ООО «Линтекс»), у 51 (21,7%) для реконструкции тазового дна использовался «Пелвикс задний» (ООО «Линтекс»), «Пелвикс тотальный» (ООО «Линтекс») – у 2 (0,9%), «Proliftanterior» (Gynecare) – у 6 (2,6%), «Proliftposterior» (Gynecare) – у 15 (6,4%), «Prolifttotal» (Gynecare) – у 2 (0,9%) пациенток. В 7 (2,9%) наблюдениях потребовалась установка двух имплантов: «Пелвикс» – переднего и заднего в 3 (1,3%) случаях, «Proliftanterior» и «Proliftposterior» также в 3 (1,3%) случаях, сочетание эндопротезов «Пелвикс передний» и «УроСлинг-1» явилось обоснованным в 1 (0,3%).

В 2017 году операции были дополнены передней или задней кольпоррафией у 20 (8,5%) больных, перинеолеворопластикой у 8 (3,4%), конусо-видной ампутацией шейки матки по показаниям у 7 (2,97%).

При оказании помощи пациентам с тазовым пролапсом был реализован мультидисциплинарный подход, а именно ведение больных осуществлялось совместно специалистами смежных специальностей: гинекологом, колопроктологом и урологом. Тампон из влагаллица и мочевого катетер (за исключением больных с интраоперационной перфорацией мочевого пузыря) удалялись через сутки после операции. Ежедневные осмотры и перевязки осуществлялись с участием гинеколога. Для оценки отдаленных результатов лечения контрольный осмотр проводился через 2 недели, 3-6-12-24-36 месяцев после выписки из стационара.

Оценка результатов лечения проведена в соответствии с клиническими характеристиками послеоперационного периода.

РЕЗУЛЬТАТЫ И ОБСУЖДЕНИЕ

При первичном обследовании пациентки предъ-

являли сочетанные жалобы на: выпадение органов малого таза – 103 (43,8%), чувство инородного тела во влагаллице – 199 (84,7%). Дискомфорт в промежности испытывали – 175 (74,5%) больных, нарушенную дефекацию – 139 (58,3%) женщин.

Затрудненная дефекация и склонность к запорам была выявлена – у 116 (49,3%) и 127 (54%) обследованных, соответственно. Необходимость ручного пособия для опорожнения отмечена – у 18 (7,6%), чувство неполного опорожнения прямой кишки – у 32 (13,6%) больных, анальная инконтиненция – у 6 (2,6%). Сочетание одновременно двух жалоб отмечено в 113 (81,3%) наблюдениях, трех – в 16 (11,5%) случаях.

Нарушение мочеиспускания выявлено у 86 (36,6%) обследованных. Преобладала гипермобильность мочевого пузыря – у 28 (11,9%) пациенток. Стрессовое недержание мочи отметили 19 (8%) женщин, смешанное – 17 (7,2%). Урофлоуметрия и УЗИ мочевого пузыря проведено 52 (22,1%) пациенткам с нарушением мочеиспускания. Отмечено снижение максимальной скорости потока, объема мочи и увеличение времени потока, объема остаточной мочи. Необходимо отметить, что все пациентки с нарушением мочеиспускания имели цистоцеле.

Периоперационные осложнения отмечены у 4 (1,7%) женщин: у 2 (0,9%) пациенток – ранение мочевого пузыря на этапе диссекции предпузырного пространства, потребовавшее пролонгированной катетеризации мочевого пузыря. У 2 (0,9%) женщин в послеоперационном периоде выявлена паравезикальная гематома. Лечение осложнений не потребовало хирургического вмешательства.

На контрольные осмотры через 2 недели и 1 месяц после операции явились все пациентки. На осмотр через 12 месяцев – 140 (59,6%) пациенток, через 24 месяца – 98 (41,7%) человек. Через 36 месяцев после операции удалось осмотреть лишь 58 (24,6%) пациенток из числа оперированных. Рецидив пролапса после билатеральной крестцово-остистой фиксации выявлен у 11 (4,7%) пациенток без нарушения мочеиспускания и дефекации. У 8 в отдаленном периоде после хирургического лечения выявлено стрессовое недержание мочи.

Сравнение до и послеоперационных показателей

мочеиспускания проведено 52 (22,1%) оперированным женщинам (Табл. 3). Выявлено статистически значимое ($p < 0,05$) улучшение максимальной скорости мочеиспускания (V_{max}), времени мочеиспускания (T_{mict}), снижение объема остаточной мочи ($V_{ост}$).

Все больные после операции отмечали улучшение соматического состояния и качества жизни в целом.

Анкетирование при помощи опросников PFDI-20 проведено среди 78 (33,2%) женщин в сроке 6-12 месяцев после оперативного лечения. Средний балл качества жизни улучшился с $159,2 \pm 43,3$ до $28,7 \pm 29,1$ ($p < 0,05$) после операции.

ЗАКЛЮЧЕНИЕ

Применение сетчатых имплантов для хирургического лечения тазового пролапса является относительно безопасным методом лечения. Хирургическое пособие сопровождается небольшим числом осложнений, составляющим 1,7%.

Методика обеспечивает минимальное число наблюдений рецидивов заболевания, которое по нашим данным не превышает 4,7%. При этом, оценка удовлетворенности и качества жизни пациенток в отдаленном периоде показывает в 91,9% случаев хороший результат лечения.

ЛИТЕРАТУРА

1. Нечипоренко, Н.А. Генитальный пролапс. / Н.А.Нечипоренко, А.Н.Нечипоренко, А.В.Строцкий // Минск : Вышэйшая школа, 2014. – 399 с.
2. Шкарупа, Д.Д. Краткие методические рекомендации по реконструкции тазового дна с применением синтетических материалов. / Д.Д.Шкарупа // С.-П.: Северо-Западный центр пельвиоперинеологии, 2016. – 23 с.
3. Шкарупа, Д.Д. Функциональная анатомия тазового дна: главное – эндопельвикальная фасция. / Д.Д.Шкарупа // Дайджест урологии. – 2016. – № 5 – с. 46-49.
4. Alas, A.N. Apical sling: an approach to posthysterectomy vault prolapse. / A.N.Alas, I.Pereira, N.Chandrasekaran et al. // Int. Urogynecol. J. – 2016. – № 27 (9). – p. 1433-1436.
5. Altman, D. Pelvic organ prolapse repair using Upholdâ Vaginal Support System: a 1-year multicenter study. / D.Altman, T.S.Mikkola, K.M.Bek et al. // Int. Urogynecol. J. – 2016. – 27. – p. 1337-1345.
6. Capobianco, G. Efficacy and 9 years' follow-up of posterior intravaginal slingplasty for genital prolapse. / G.Capobianco, E.Donolo, J.M.Wenger et al. // J. Obstet. Gynaecol. Res. – 2014. – № 40 (1). – p. 219-223.
7. Cara, L. Grimes. Posterior vaginal compartment prolapse and defecatory dysfunction: are they related? / Cara L.Grimes, Emily S.Lukacz // Int. Urogynecol. J. – 2012. – № 23. – p. 537-551.
8. Goldstick, O. Urinary incontinence in physically active women and female athletes / O.Goldstick, N.Constantini // Br. J. Sports Med. – 2014. – № 48 (4). – p. 296-298.
9. Milsom, I. Epidemiology of urinary incontinence and other lower urinary tract symptoms, pelvic organ prolapse and anal incontinence. / I.Milsom, D.Altman, R.Cartwright et al. // Incontinence. 5th International Consultation on Incontinence [eds., P.Abrams, L.Cardozo, S.Khoury, A.Wein]. – Paris: Health Publication Ltd. – 2013. – p. 15-107.
10. Moore, R. Cystocele repair utilizing anterior wall mesh graft placed via double trans-obturator approach (Perigee system) / R.Moore, J.Miklos // International Continence Society Meeting Abstracts. Montreal. – 2005. – p. 595.
11. Nyssönen, V. Posterior intravaginal slingplasty versus unilateral sacrospinous ligament fixation in treatment of vaginal vault prolapse. / V.Nyssönen, A.Tanvensaari-Matilla, M.Santala // ISRN Obstet. Gynecol. – 2013.
12. Petros, P. E. An integral theory of female urinary incontinence. Experimental and clinical considerations / P.E.Petros, U.Ulmsten // Acta Obstet. Gynecol. Scand. – 1990. – v. 153, suppl. – p. 7-31.
13. Wu, J.M. Lifetime risk of stress urinary incontinence or pelvic organ prolapse surgery. / J.M.Wu, C.A.Matthews, M.M.Conover et al. // Obstet Gynecol. – 2014. – № 123 (6). – p. 1201-1206.