https://doi.org/10.33878/2073-7556-2021-20-4-22-33

Check for updates CC BY 4.0

# Новые морфологические факторы риска метастазирования в регионарные лимфоузлы при раке прямой кишки с инвазией в подслизистую основу

Майновская О.А., Рыбаков Е.Г., Чернышов С.В., Шелыгин Ю.А., Ачкасов С.И.

ФГБУ «НМИЦ колопроктологии имени А.Н. Рыжих» Минздрава России (ул. Саляма Адиля, д. 2, г. Москва, 123423, Россия)

**РЕЗЮМЕ** *ЦЕЛЬ: изучить прогностическое значение основных и новых морфологических признаков КРР и их взаимосвязь с метастазами в регионарные лимфоузлы при раке прямой кишки pT1.*

*МАТЕРИАЛЫ И МЕТОДЫ: материалом для исследования являлись препараты (n = 66) удаленной прямой кишки с верифицированной морфологически аденокарциномой. Было изучено прогностическое значение основных морфологических параметров: глубина инвазии опухоли в подслизистый слой, степень дифференцировки, лимфоваскулярная инвазия; а также феномен «почкования» опухоли, плохо дифференцированные кластеры и разрывы желез по инвазивному краю опухоли.*

*РЕЗУЛЬТАТЫ: метастазы в параректальных лимфоузлах были обнаружены в 13 (19,7%) случаях. С высокой степенью достоверности метастазы в лимфоузлах мезоректума определялись при наличии лимфоваскулярной инвазии [ОШ 38,0 95%, ДИ 2, 1–670, p < 0,0001]. Опухолевый баддинг высокой степени (Bd3) достоверно чаще определялся при опухолях с метастазами в параректальные лимфоузлы [ОШ 6,2, ДИ 1,2–31, p < 0,0001]. Плоходифференцированные кластеры опухоли (PDC) достоверно ассоциировались с метастазами в мезоректальных лимфоузлах (p = 0,03). Такие морфологические признаки как глубина инвазии опухоли, степень ее дифференцировки, разрыв железистых структур опухоли не показали достоверной связи с метастазами в регионарные лимфоузлы. В модели логистической регрессии единственным независимым фактором риска метастазов в регионарные лимфоузлы являлась лимфоваскулярная инвазия (p < 0,0001).*

*ЗАКЛЮЧЕНИЕ: Лимфоваскулярная инвазии, опухолевый баддинг и плоходифференцированные кластеры — наиболее значимые факторы риска метастазов в лимфоузлы при T1 раке прямой кишки.*

**КЛЮЧЕВЫЕ СЛОВА:** *аденокарцинома прямой кишки T1, метастазы в лимфоузлы, морфологические предикторы метастазирования (лимфоваскулярная инвазия, «почкование» опухоли, плохо дифференцированные кластеры, разрыв опухолевых желез)*

**КОНФЛИКТ ИНТЕРЕСОВ:** *Авторы заявляют об отсутствии конфликта интересов*

**ДЛЯ ЦИТИРОВАНИЯ:** Майновская О.А., Рыбаков Е.Г., Чернышов С.В., Шелыгин Ю.А., Ачкасов С.И. Новые морфологические факторы риска метастазирования в регионарные лимфоузлы при раке прямой кишки с инвазией в подслизистую основу. *Колопроктология.* 2021; т. 20, № 4, с. 22–33. https://doi.org/10.33878/2073-7556-2021-20-4-22-33

# New morphological risk factors for metastasis to regional lymph nodes in rectal cancer with invasion into the submucosa

Olga A. Maynovskaya, Evgeny G. Rybakov, Stanislav V. Chernyshov, Sergey I. Achkasov

Ryzhikh National Medical Research Center of Coloproctology (Salyama Adilya str., 2, Moscow, 123423, Russia)

**ABSTRACT** *AIM to assess prognostic significance of pathologic features of T1 rectal carcinoma in relation to regional lymph nodes involvement (N+).*

*MATERIAL AND METHODS: surgical specimens (n = 66) from rectal resection for carcinoma pT1 were investigated. Following prognosticators were evaluated: depth of submucosal invasion, grade of differentiation, lymphovascular invasion (LVI), tumor budding (Bd), poorly differentiated clusters (PDC) of tumor and rupture of cancer glands (CGR).*

*RESULTS: lymph nodes metastases were found in 13 (19.7%) specimens. LVI was associated lymphatic spread in great possibility OR 38.0 95% CI 2.1-670 (p < 0.0001). Tumor budding of high grade (Bd3) OR 6.2 95% CI 1.2-31 (p < 0.0001) and poorly differentiated clusters (p = 0,03) also increased risk of lymph node metastases.*

*Depth of submucosal invasion, grade of differentiation, and rupture of cancer glands failed to demonstrate signifi-*

*cant association with N+. Logistic regression analysis allowed to determine LVI as independent prognostic factor of lymph node tumor involvement.*
*CONCLUSION: lymphovascular invasion, tumor budding and poorly differentiated clusters of tumor are risk factors of T1 rectal carcinoma lymph node metastases.*

***KEYWORDS:*** *rectal adenocarcinoma T1, lymph node metastases, morphological predictors of metastasis (lymphovascular invasion, tumor budding, poorly differentiated clusters, rupture of tumor glands)*

***CONFLICT OF INTEREST:*** *The authors declare no conflict of interest*

***FOR CITATION:*** Maynovskaya O.A., Rybakov E.G., Chernyshov S.V., Achkasov S.I. New morphological risk factors for metastasis to regional lymph nodes in rectal cancer with invasion into the submucosa. *Koloproktologia*. 2021;20(4):22–33. (in Russ.). https://doi.org/10.33878/2073-7556-2021-20-4-22-33

***АДРЕС ДЛЯ ПЕРЕПИСКИ:*** *Майновская О.А., ФГБУ «НМИЦ колопроктологии имени А.Н. Рыжих» Минздрава России, ул. Саляма Адиля, д. 2, Москва, 123423, Россия; e-mail: moalex_68@mail.ru*
***ADDRESS FOR CORRESPONDENCE:*** *Maynovkaya O.A., Ryzhikh National Medical Research Center of Coloproctology, Salyama Adilya str., 2, Moscow, 123423, Russia; e-mail: moalex_68@mail.ru*

*Дата поступления — 09.09.2021* *После доработки — 11.10.2021* *Принято к публикации — 30.11.2021*
*Received — 09.09.2021* *Revised — 11.10.2021* *Accepted for publication — 30.11.2021*

## ВВЕДЕНИЕ

Методы хирургического лечения больных аденокарциномой прямой кишки с инвазией, ограниченной подслизистым слоем (T1), в настоящее время варьируют от местного иссечения до радикальной операции. Потенциальный риск метастазирования в лимфатические узлы при T1 по разным оценкам составляет от 6,3% [1] до 17% [2], что подтверждается худшими в отношении местных рецидивов (~10%) результатами местного иссечения, в сравнении с радикальными вмешательствами (~3%) [3]. Предоперационная диагностика метастазов рака прямой кишки в регионарные лимфоузлы недостаточно точна: чувствительность 53% и специфичность 77% при эндоректальном УЗИ [4] и 54 и 59% при МРТ малого таза, соответственно [5].

В настоящее время основными предикторами опухолевого поражения лимфоузлов при КРР T1, применяемыми в научных исследованиях и практической работе являются морфологические характеристики опухоли, определяемые после ее локального удаления. Согласно рекомендациям European Association for Endoscopic Surgery (EAES) при локальном удалении раннего рака прямой кишки, гистологическими признаками, связанными с высоким риском метастазирования в лимфоузлы, являются: низкая дифференцировка опухоли, лимфоваскулярная и венозная инвазия и очаги дедифференцировки [6]. В последней версии рекомендаций NCCN [7] высокий риск поражения лимфоузлов обусловлен размером опухоли более 3 см, глубокой инвазией подслизистого слоя (sm3), лимфоваскулярной инвазией (LVI) и низкой дифференцировкой опухоли (G3).

Наиболее однозначное мнение как о факторе риска сложилось в отношении низкой дифференцировки опухоли и слизеобразующих формах колоректального рака (КРР), которые в настоящее время являются противопоказанием для местного иссечения опухоли [2,8,9,10].

Глубина инвазии опухоли в подслизистую основу считается одним из основных предикторов метастазирования при КРР T1. Для практического применения рекомендуются классификации Kikuchi [11] для сидячих и плоских новообразований и Haggitt [12] для образований на ножке, в соответствие с которыми определяется глубина инвазии в подслизистый слой, которая, по мнению большинства авторов [1–4,8,9], напрямую влияет на частоту поражения лимфоузлов, достигающей при прорастании опухолью подслизистой основы 20%. С глубиной врастания опухоли в подслизистый слой связывают такой признак, как лимфоваскулярная инвазия (Рис. 1), которая увеличивает шансы поражения регионарных лимфоузлов в 4–6 раз [8,9].

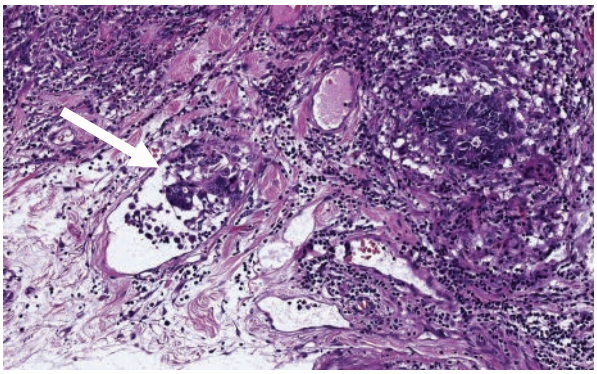

**Рисунок 1.** *Лимфоваскулярная инвазия: опухолевые клетки в просвете сосуда (стрелка). Окраска гематоксилином и эозином ×100*
**Figure 1.** *Lymphovascular invasion: tumor cells in the lumen of the vessel (arrow). Staining with hematoxylin and eosin ×100*

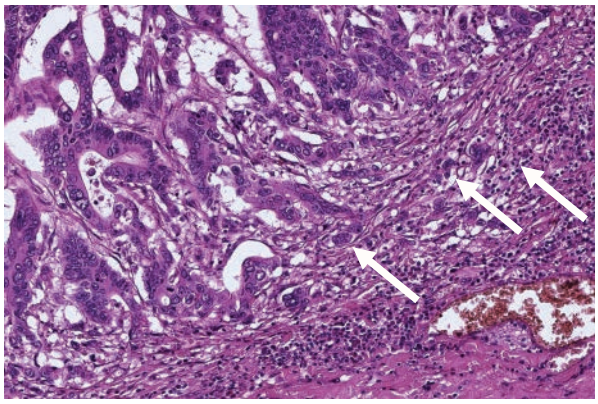

**Рисунок 2А.** *«Почкование» опухоли: А — Bd1 (единичные изолированные клетки по инвазивному краю опухоли — стрелки). Окраска гематоксилином и эозином. ×200*

**Figure 2А.** *Tumor "budding": A — Bd1 (single isolated cells along the invasive edge of the tumor — arrows). Staining with hematoxylin and eosin. ×200*

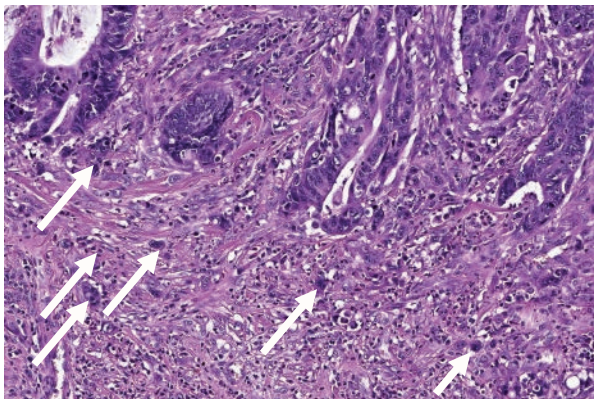

**Рисунок 2Б.** *«Почкование» опухоли: Б — Bd2 (изолированные клетки по инвазивному краю опухоли — стрелки). Окраска гематоксилином и эозином. ×200*

**Figure 2Б.** *Tumor "budding": Б — Bd2 (isolated cells along the invasive tumor edge — arrows). Staining with hematoxylin and eosin. ×200*

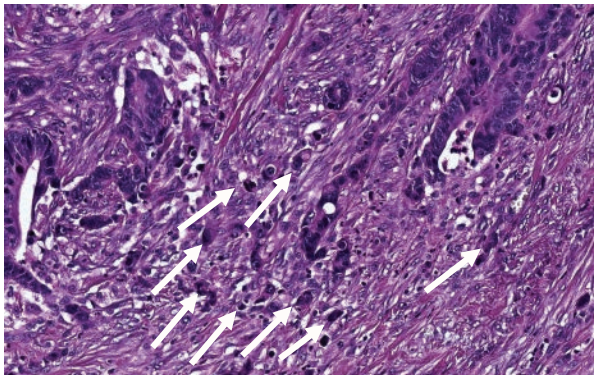

**Рисунок 2В.** *«Почкование» опухоли: В — Bd3 (множественные изолированные клетки по инвазивному краю опухоли — стрелки). Окраска гематоксилином и эозином. ×200*

**Figure 2В.** *Tumor "budding": B — Bd3 (multiple isolated cells along the invasive edge of the tumor — arrows). Staining with hematoxylin and eosin. ×200*

Поскольку использование имеющихся морфологических признаков опухоли и их воспроизведение на практике имеет свои ограничения, в последние десятилетия ведется поиск новых предикторов метастатического потенциала опухоли, позволяющих отобрать пациентов с низким риском поражения лимфоузлов, которые могут избежать избыточного радикального хирургического вмешательства и возможных осложнений. Существующая практика отбора пациентов для последующего хирургического лечения (salvage surgery), в соответствии с критериями JSCCR, включёнными в ряд клинических руководств, не всегда оправдана, и, по-видимому, необходимо создание определённого алгоритма использования морфологических факторов риска с учетом клинических данных для селекции пациентов с высоким и низким риском развития метастазов.

В качестве дополнительных предикторов было предложено несколько гистологических признаков опухоли, которые, как полагают, отражают ее биологическую агрессивность и метастатический потенциал. Одним из таких наиболее хорошо изученных признаков является опухолевый баддинг (tumor budding — Bd), представляющий собой феномен «почкования» опухоли в виде единичных опухолевых клеток или

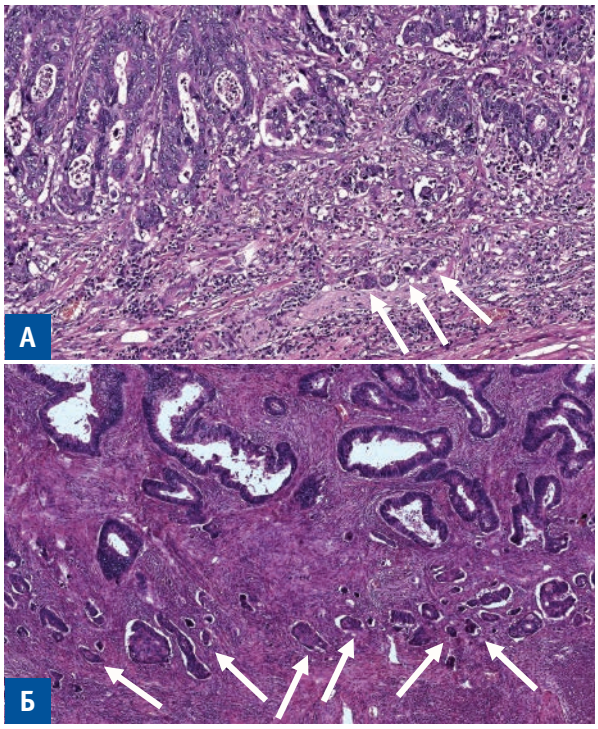


**Рисунок 3.** *Плоходифференцированные кластеры по инвазивному краю опухоли (стрелки): А — PDC1 (единичные); Б — PDC3 (более 10). Окраска гематоксилином и эозином. ×100*

**Figure 3.** *Poorly differentiated clusters along the invasive edge of the tumor (arrows): A — PDC1 (single); Б — PDC3 (more than 10). Staining with hematoxylin and eosin. ×100*

небольших (≤ 4 клеток) кластеров в области инвазивного фронта опухоли (Рис. 2), который признан независимым неблагоприятным прогностическим маркером при любой (T1–4) распространенности первичного очага КРР [13]. Данный феномен рассматривают как гистологическое проявление нарушения адгезии и дифференцировки эпителиальных клеток, а также эпителиально-мезенхимального перехода (EMT). В настоящее время методика определения и подсчета Bd стандартизована и валидирована International Tumor Budding Consensus Conference, что позволяет широко применять данный параметр в рутинной практике и научных исследованиях [14].

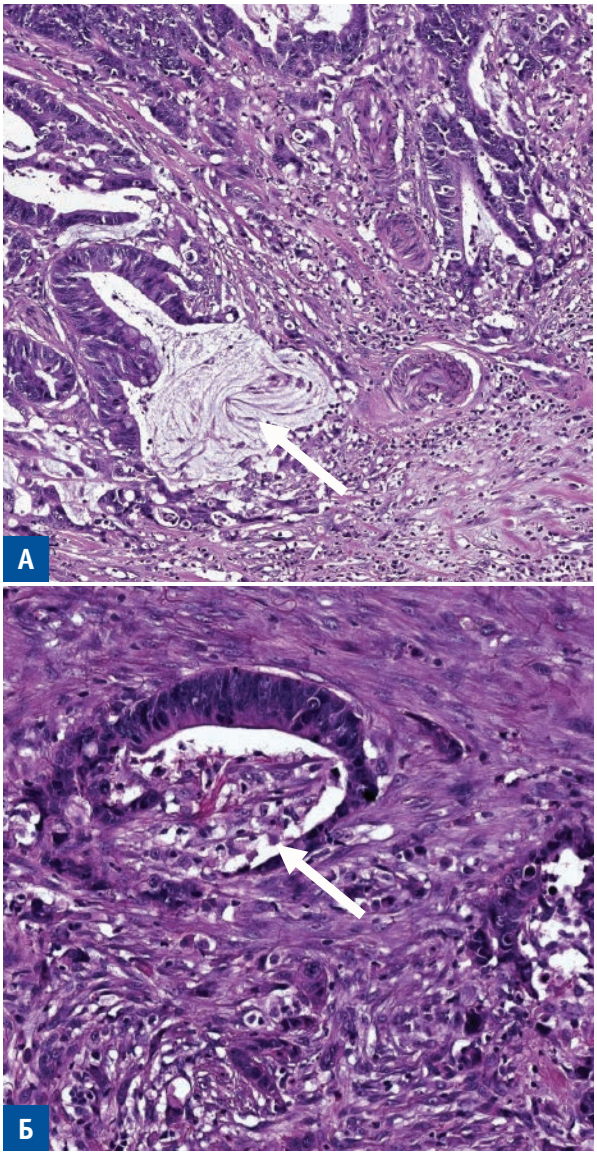


**Рисунок 4.** *Разрыв опухолевых желез — CGR1: А — разрыв железы со скоплением слизи; Б — разрыв железы со скоплением детрита (стрелки). Окраска гематоксилином и эозином. ×200*

**Figure 4.** *Rupture of tumor glands — CGR1: A — rupture of the gland with accumulation of mucus; Б — rupture of the gland with accumulation of detritus (arrows). Staining with hematoxylin and eosin. ×200*

Следует отметить, что определение степени дифференцировки опухоли, в соответствие с принятыми критериями (WHO) осуществляется без учета менее дифференцированных опухолевых структур, преимущественно расположенных в зоне опухолевой инвазии. Ueno H. с соавторами описал подобные структуры как плохо дифференцированные кластеры (Poorly Differentiated Clusters — PDC), состоящие из 5 и более опухолевых клеток, не формирующих железистых структур (Рис. 3).

Согласно результатам проведенных исследований, PDC в большей степени, чем степень железистой дифференцировки, являются индикатором биологической агрессивности опухоли при КРР [15].

Еще одним потенциальным предиктором метастазирования в регионарные лимфатические узлы при T1КРР является предложенный недавно гистологический признак в виде разрыва опухолевых желез (cancergland rupture — CGR), представляющий собой нарушение целостности и непрерывности эпителиальной выстилки опухолевых желез, расположенных по инвазивному фронту опухоли (Рис. 4). Данный гистологический признак предложен для улучшения отбора пациентов с высоким риском метастазирования в лимфоузлы после эндоскопического удаления раннего ККР [16].

Несмотря на то, что имеется группа валидированных и рекомендованных для практического применения прогностических признаков для оценки риска метастазирования при КРР T1, результаты их использования достаточно противоречивы и неоднозначны. Многие исследователи подчеркивают необходимость дальнейшего исследования имеющихся признаков и поиск новых, более объективных предикторов метастазирования.

В связи с этим, целью исследования было изучить прогностическое значение основных неблагоприятных прогностических признаков и их взаимосвязь с метастазами в регионарные лимфоузлы при раке прямой кишки pT1.

## МАТЕРИАЛЫ И МЕТОДЫ

Материалом для исследования послужили препараты прямой кишки, удаленной при радикальном хирургическом вмешательстве по поводу рака в ФГБУ «НМИЦ колопроктологии имени А.Н. Рыжих» Минздрава России в период 2016–2020 гг. Критерием отбора было наличие аденокарциномы прямой кишки с инвазией, ограниченной подслизистым слоем. Следует отметить, что в 10 случаях радикальная операция

**Таблица 1.** *Клинико-патоморфологическая характеристика больных и частота поражения регионарных лимфатических узлов*

**Table 1.** *Clinical and pathomorphological characteristics of patients and the frequency of lesions of regional lymph nodes*

| | *n* (%) | N1-2 (%) | *P* |
|---|---|---|---|
| **N больных** | **66 (100,0%)** | **13 (19,7%)** | **–** |
| Число больных с опухолями T1N1-2 | 13 (19,7%) | – | – |
| Пол | | | |
| мужской | 28 (42,4%) | 5 (7,6%) | 1,0 |
| женский | 38 (57,6%) | 8 (12,1%) | |
| Медиана (амплитуда) возраста, лет | 62,0 (22–80) | | |
| < 62 лет | 32 (51,5%) | 6 (9,1%) | 1,0 |
| ⩾ 62 лет | 34 (54,5%) | 7 (10,6%) | |
| Локализация от края ануса, см | | | |
| 0-6 | 18 (27,3%) | 4 (6,1%) | 0,68 |
| 7-12 | 26 (39,4%) | 6 (9,1%) | |
| 13-15 | 22 (33,3%) | 3 (4,5%) | |
| Операция | | | |
| Передняя резекция | 21 (31,8%) | 4 (6,1%) | 0,8 |
| НПР + ТМЭ | 32 (48,5%) | 6 (9,1%) | |
| БАР | 6 (9,1%) | 2 (3,0%) | |
| БПЭ | 1 (1,5%) | 1 (1,5%) | |
| Колпроктэктомия + ТМЭ* | 6 (9,1%) | – | |
| pT1 | | | |
| sm1 | 15 (22,7%) | 3 (4,5%) | 1,0 |
| sm2-3 | 51 (77,3%) | 10 (15,2%) | |
| Среднее количество лимфоузлов в препарате# 23 ± 9,8 | | | |
| < 23 | 34 (54,5%) | 5 (7,6%) | 0,36 |
| ⩾ 23 | 32 (51,5%) | 8 (12,1%) | |
| Дифференцировка опухоли (G) | | | |
| G1-2 | 63 (95,5%) | 11 (16,7%) | 0,09 |
| G3 | 3 (4,5%) | 2 (3,0%) | |
| Макроскопическая форма | | | |
| бляшковидная или плоско-приподнятая | 20 (30,3%) | 3 (4,5%) | 0,73 |
| экзофитная | 46 (69,7%) | 10 (15,2%) | |
| Лимфоваскулярная инвазия (LVI) | | | |
| LVI + | 35 (53,0%) | 13 (19,7%) | < 0,0001 |
| LVI- | 31 (47,0%) | 0 | |
| Опухолевый баддинг (Bd) | | | |
| Bd1 (0-4) | 16 (24,2%) | 1 (1,5%) | 0,03 |
| Bd2 (5-9) | 14 (21,2%) | 1 (1,5%) | |
| Bd3 (10 и более) | 36 (54,5%) | 11 (16,7%) | |
| Плохо дифференцированные кластеры опухоли (PDC) | | | |
| PDC1 | 28 (42,4%) | 1 (1,5%) | 0,01 |
| PDC2 | 16 (24,2%) | 4 (6,1%) | |
| PDC3 | 22 (33,3%) | 8 (12,1%) | |
| Разрыв раковых желез (CGR) | | | |
| CGR0 | 18 (27,3%) | 3 (4,5%) | 1,0 |
| CGR1 | 48 (72,7%) | 10 (15,2%) | |

**в 4 наблюдениях колпроктэктомия выполнена по поводу рака прямой кишки на фоне воспалительных заболеваний кишечника, в 2 — на фоне полипоза толстой кишки.*

*# — из расчетов исключены препараты после колпроктэктомии*

была выполнена после местного иссечения опухоли прямой кишки: у 9 пациентов — с помощью трансанальной эндомикрохирургии и в одном случае — путем подслизистой диссекции через колоноскоп. Решение о выполнении радикальной операции «спасения» (salvage surgery) у этих больных принималось после онкологического консилиума на основании имеющихся клинических рекомендаций [18] и предпочтений больного. В остальных случаях вмешательство в объеме тотальной или частичной мезоректумэктомии было первичным методом лечения. В исследование не включали пациентов, перенесших

неоадъювантную терапию, больных с отдаленными метастазами рака и другими гистологическими вариантами опухоли. Клинико-морфологическая характеристика материала исследования представлена в таблице 1.

Препараты прямой кишки фиксировали в 10% растворе нейтрального формалина в течение 48 часов, после чего исследовали на серийных поперечных срезах. Препараты после локального удаления растягивали на подложке и фиксировали в 10% растворе нейтрального формалина в течение 12 часов, после чего разрезали на параллельные пластины толщиной 3 мм с маркировкой краев резекции. Все удаленные опухоли исследовались тотально. Гистологическую обработку ткани опухоли проводили по общепринятой методике в гистопроцессоре LeicaASP 6025, затем заливали в парапласт, изготавливали срезы толщиной 3 мкм, которые окрашивали гематоксилином и эозином. Полученные срезы опухоли исследовали в световом микроскопе для оценки основных гистологических параметров. Морфометрические исследования проводили на цифровых изображениях срезов опухоли, полученных при сканировании с увеличением ×20.

Для более точного определения лимфоваскулярной инвазии Bd и PDC отобранные срезы опухоли дополнительно окрашивали иммуногистохимическим методом в иммуногистостейнере Ventana Bench Mark Ultra, используя систему визуализации Ultra View Universal DAB Detection Kit (Ventana — Roche Diagnostics) с антителами к CK8/18 (клон B22.1&B23.1, Roche Diagnostics), CD31 (клон JC70, Cell Marque, разведение 1:100), в соответствии с рекомендованными протоколами окраски.

Для оценки глубины инвазии опухоли в подслизистый слой применяли субклассификации Kikuchi (sm1-инвазия на глубину 0,2–0,3 мм, sm2 — инвазия до 2/3 подслизистого слоя и sm3 — инвазия на всю толщу подслизистого слоя) для плоских новообразований [11] и Haggitt для полиповидных опухолей на ножке (level 1–4: level 1 инвазия в «головку» полипа; level 2 — прорастание опухоли до границы с неизмененной слизистой; level 3 — инвазия в «ножку» полипа, level 4 — инвазия в подслизистый слой стенки кишки) [12].

Дифференцировку и степень злокачественности опухоли (G) определяли в соответствие с критериями WHO классификации опухолей ЖКТ (5 изд., 2019) [19]. Стадирование опухоли осуществляли в соответствие с TNM классификацией (7 изд.) [20].

Опухолевый баддинг (tumor budding, Bd) оценивали по инвазивному краю опухоли в соответствии с рекомендациями ITBCC (2016): наличие отдельных клеток или группы/кластеров клеток (до четырех клеток) по инвазивному краю опухоли в месте их наибольшего скопления (hotspot метод) на площади 0,785 мм$^2$ (объектив x20). Оценку выраженности Bd осуществляли по трехступенчатой системе JSCCR [17], включенной в рекомендации (ITBCC) [14]: 0–4 «почки» — низкая степень баддинга (Bd 1); 5–9 «почек» — средняя степень баддинга (Bd 2); 10 и более «почек» — высокая степень баддинга (Bd 3).

Плоходифференцированные кластеры (PDC) определяли в соответствии с критериями Ueno H.: кластеры из ⩾ 5 опухолевых клеток без формирования железистоподобных структур. Для оценки наличия PDC, всю опухоль, включая инвазивный край, исследовали на срезах, окрашенных гематоксилином и эозином при малом увеличении микроскопа. После определения области с наибольшим количеством PDC (hotspot метод), проводили количественный подсчет при увеличении объектива x20. Опухоли с количеством кластеров < 5, от 5 до 9 и > 10 классифицировали как G1, G2 и G3, соответственно [15].

Разрывы опухолевых желез (Cancergland rupture — CGR) оценивали при гистологическом исследовании срезов, окрашенных гематоксилином и эозином (H&E), включающие участки опухоли с наибольшей глубиной инвазии. Наличие CGR определяли как фокальное или частичное отсутствие эпителиальных клеток, составляющих раковую железу, расположенную по инвазивному краю опухоли (с формированием С-образных структур с уплощением и диссоциацией клеток), независимо от сопутствующей воспалительной или стромальной реакции, а также скопления слизи или наличия абсцесса. Случай с наличием хотя бы одной железистой структуры, соответствующей данным критериям, считали CGR-положительным [16].

Лимфоваскулярную инвазию определяли при наличии опухолевых клеток в просвете мелких сосудов, ограниченном слоем эндотелия [21].

**Статистический анализ**

Клинико-морфологические характеристики пациентов и удаленных препаратов были внесены в базу данных на платформе EXCEL for Windows. Проверку на нормальность распределения осуществляли при помощи метода Колмогорова. Непрерывные переменные с не-Гауссовым распределением описывали медианой и амплитудой. Медианы сравнивали с помощью метода Манна-Уитни. Вариационный ряд с Гауссовым распределением характеризовали с помощью средней и среднеквадратичного отклонения. Средние сравнивали с помощью непарного t-теста. Категориальные переменные сравнивали с помощью критерия $\chi^2$ (более двух степеней свободы), бинарные переменные — с помощью точного критерия Фишера. Отношение шансов (ОШ) при 95% доверительном интервале (95% ДИ) вычисляли для факторов риска

в унивариантном анализе. Значение $p < 0,05$ считали статистически достоверным. Значимые факторы риска включали в логистическую регрессию с целью выявления независимого предиктора метастазирования в лимфоузлы. Статистический анализ проводился с использованием программного обеспечения SPSS 22.0 (Chicago, Ill.) и GraphPadPrism 6.0 (LaJolla, CA).

## РЕЗУЛЬТАТЫ

В исследование включено 66 препаратов прямой кишки, удаленных при радикальном хирургическом вмешательстве по поводу рака с морфологически верифицированной аденокарциномой pT1 (Табл. 1). Среднее число исследованных лимфоузлов, релевантных по отношению к прямой кишке, составило 23 ± 9,8. При морфологическом исследовании метастазы в параректальных лимфоузлах были обнаружены в 13 (19,7%) случаях. При этом в 5 (7,5%) препаратах имелось по одному пораженному узлу (N1a):T1sm1N1a n = 2, T1sm3N1an = 3; в 4 (6,1%) препаратах определялось 2–3 метастаза в лимфоузлах (N1b) при глубине инвазии pT1sm3. В двух (3,0%) наблюдениях было обнаружено по 5 пораженных лимфоузлов (N2a) –pT1sm2N2a и pT1sm3N2a. В двух случаях, с глубиной инвазии опухоли pT1sm2 и pT1sm3, метастазы были обнаружены в 7 и 13 лимфоузлах (N2a), соответственно. Несмотря на то, что метастазы в мезоректальные лимфоузлы обнаруживались при глубокой инвазии опухоли в подслизистый слой в 3 раза чаще (4,5% при T1sm1 против 15,2% при T1sm2-3) эти различия не достигли статистической значимости ($p = 1,0$). Также не достигли статистической достоверности различия ($p = 0,73$) в частоте поражения лимфоузлов при аденокарциноме high grade (G3 — 2 случая 3%) и low grade (G1-G2 — 11 случаев 16,7%).

С высокой степенью достоверности при наличии лимфоваскулярной инвазии (Рис. 1) определялись метастазы в лимфоузлах мезоректума: ОШ 38,0 95%, ДИ 2,1–670 ($p < 0,0001$).

Опухолевый баддинг высокой степени — Bd3 (Рис. 2) достоверно чаще определялся при опухолях с метастазами в параректальные лимфоузлы: ОШ 6,2, ДИ 1,2–31 ($p < 0,0001$). Плоходифференцированные кластеры опухоли PDC (Рис. 3) также достоверно ассоциировались с метастазами в мезоректальных лимфоузлах ($p = 0,03$). Заслуживает внимания тот факт, что при объединении степеней PDC различия, в отличие от опухолевого баддинга, были идентичными: PDC G1 против PDC G2-3, ОШ 4,5 ДИ 1,2–16 ($p = 0,02$), PDC G1-2 против PDC G3, ОШ 4,5 ДИ 1,2–16 ($p = 0,02$) (Рис. 3).

Наличие феномена разрыва опухолевых желез CGR (Рис. 4) было обнаружено в большинстве случаев (10 из 13) с метастазами в лимфоузлах, однако достоверной корреляции с частотой метастазирования рака прямой кишки T1 в лимфоузлы мезоректума получено не было ($p = 1,0$).

В модели логистической регрессии единственным независимым фактором риска метастазов в регионарные лимфоузлы являлась лимфоваскулярная инвазия (LVI) — $p < 0,0001$.

## ОБСУЖДЕНИЕ

Развитие эндоскопических технологий позволяет проводить органосохраняющее лечение у пациентов с КРР T1. Для опухолей прямой кишки проблема органосохраняющего лечения является особенно актуальной, что связано с неизбежными отрицательными последствиями радикальных операций: синдром низкой передней резекции, мочеполовые расстройства, формирование временной или постоянной колостомы.

Основной проблемой после локального удаления опухоли остается оценка состояния и вероятности поражения регионарных лимфоузлов для определения показаний к дополнительному хирургическому лечению у конкретного пациента. Для решения этой проблемы ведется активный поиск морфологических факторов риска метастазирования, позволяющих определить опухоли с высоким и низким риском развития метастазов.

В настоящее время основными, рекомендованными для практического применения, предикторами метастазирования в лимфоузлы являются: глубина инвазии опухоли в подслизистый слой, степень дифференцировки (включая особые формы — перстневидноклеточный и слизистый раки), наличие лимфоваскулярной инвазии, опухолевого баддинга Bd. Дополнительное хирургическое лечение рекомендуется при наличии одного и более неблагоприятного морфологического признака опухоли, ассоциированного с высоким риском метастазирования, обнаруженном при гистологическом исследовании опухоли, иссеченной местно [6,7,22].

Однако, несмотря на большое количество исследований, посвященных изучению данных морфологических признаков, их прогностическое значение до сих пор неоднозначно в силу проблемы воспроизводимости и применяемых методиках оценки, а также уровне чувствительности и специфичности каждого признака. Кроме того, большинство исследований посвящено изучению данных предикторов на группах пациентов, включающих рак ободочной и прямой кишок, в то время как исследований, посвященных изучению факторов риска метастазирования при раннем раке прямой кишки, проведено гораздо меньше.

В настоящем исследовании проведена оценка основных используемых предикторов метастазирования и новых, еще мало изученных морфологических признаков, предлагаемых для определения риска метастазирования при аденокарциноме T1 прямой кишки. Из отобранных 66 случаев аденокарциномы прямой кишки pT1 метастазы были обнаружены в 13 (19,7%) случаях, что сопоставимо с частотой метастазирования по данным ранее проведенных исследований [23,27,29]. Следует отметить, что метастазы в лимфоузлах определялись в большинстве случаев при глубокой инвазии в подслизистый слой sm2-3–10 (15,2%) против sm1-3 (4,5%), однако это различие не имело статистической значимости ($p$ = 1.00). Глубина инвазии в подслизистый слой остается одним из основных применяемым на практике параметром, определяющим риск метастазирования в лимфоузлы, однако в целом ряде исследований прогностическое значение данного признака трактуется неоднозначно [8,17,26,27,28]. Более того, в настоящее время не определено точное пороговое значение глубины инвазии, так называемое «N0 Threshold» для раннего рака прямой кишки, определяющее риск метастазирования. Приводимые исследователями значения колеблются в широком диапазоне от 200 до 1500 мкм [6]. Наиболее часто используется пороговое значение глубины инвазии равное 1000 мкм (1 мм), превышение которого значительно увеличивает риск метастазирования (относительный риск 5,2 при 95%ДИ 1,8–15,4). Данный параметр показал высокую чувствительность (96,7%), но низкую специфичность (24,1%), что может приводить к большому количеству пациентов с превышенными показаниями к радикальному хирургическому лечению (salvage surgery) после местного удаления первичной опухоли [23].

Степень дифференцировки опухоли достоверно не ассоциировалась с частотой метастазирования ($p$ = 0,73), что, возможно, связано с небольшим количеством наблюдений аденокарциномы G3 ($n$ = 2) в группе с метастазами. Небольшое количество аденокарцином G3 имеет следующее объяснение: рутинной практикой ФГБУ «НМИЦ колопроктологии имени А.Н. Рыжих» Минздрава России остаётся гистологическое подтверждение опухоли прямой кишки, в том числе и при подозрении на «малигнизированный» полип, что, с развитием специальных методов эндоскопии (эндоскопия высокого разрешения, хромоэндоскопия, осмотр в спектре, близком к инфракрасному), стало предметом дискуссии в последние годы. Наличие гистологического исследования биоптата приводит к исключению больных с низкодифференцированными и слизеобразующими опухолями, что и привело к отбору в исследование, преимущественно аденокарциномы G1-2.

Следует отметить, что в большинстве случаев ККР имеет строение высоко- или умереннодифференцированной аденокарциномы, и только в 5–10% случаев отмечается низкая дифференцировка аденокарциномы или недифференцированного рака [6]. Неблагоприятное прогностическое значение high grade аденокарциномы, включая слизистый и перстневидноклеточный раки, хорошо известно, особенно при локализации опухоли в прямой кишке, однако, учитывая частоту их встречаемости, этот признак может быть использован лишь в небольшом количестве случаев КРР T1. Кроме того, при анализе и сопоставлении данных проведенных исследований, следует учитывать тот факт, что имеются разные подходы в определении high grade аденокарциномы: по наименее дифференцированному компоненту опухоли независимо от его объема, что рекомендовано для оценки локально удаленных опухолей и по преобладающему компоненту в опухоли при радикальной операции [26,27]. Также имеются различия между классификацией BO3 и JSCCR: согласно критериям JSCCR в категорию high grade включены аденокарциномы G2-G3, т.е. умеренно и низкодифференцированная аденокарцинома, а по критериям BO3 аденокарцинома G2 относится к опухоли low-grade [19,22]. Несмотря на то, что низкая дифференцировка опухоли во многих исследованиях приводится как значимый прогностический фактор риска метастазирования, в то же время отмечается низкая воспроизводимость данного признака среди патологов и необходимость разработки более объективных критериев для ее оценки [15,23,26,27].

Такие признаки, как Bd и PDC показали статистически достоверную связь с метастазами в мезоректальные лимфоузлы ($p$ = 0,03 и $p$ = 0,01, соответственно). Согласно полученным данным, Bd2 и Bd3 ассоциированы с высоким риском метастазирования в лимфоузлы при раннем КРР [6,8,9,13,14,30]. В проведенном исследовании мы получили значимое прогностическое значение только для значения Bd3 (high grade), которое определялось в большинстве наблюдений 11 (16,7%), с метастазами в лимфоузлы, что не противоречит имеющимся данным литературы. Отсутствие прогностического значения Bd2 в исследованной группе может быть связано с небольшим количеством наблюдений.

Для PDC статистически значимая корреляция с метастазами в лимфоузлы наблюдалась как при использовании трехступенчатой оценки PDC1, PDC2, PDC3, так и независимо от количественного значения/Grade. Подобные результаты согласуются с данными ранее проведенных исследований. Несмотря на то, что определение количества PDC в предложенной Ueno H. системе, по аналогии с Bd должно осуществляться по трехступенчатой системе PDC1–3, в большом

количестве исследований, посвященных изучению данного признака, использовалась бинарная (есть/нет) система оценки (особенно при локальном иссечении опухолей), которая также показала, что наличие PDC независимо от их количества является предиктором метастазирования в лимфоузлы [12,25,26]. Следует отметить, что морфологическая оценка PDC продемонстрировала достаточно высокую частоту совпадений и низкую вариабельность между патологами со значениями коэффициента *k* (interobserver variability /agreement–kappa statistics) равными 0.51 (Ueno, 2014) — 0.82 (Konishi, 2018) [25].

Феномен разрыва опухолевых желез — CGR является новым гистологическим признаком, предложенным как потенциальный фактор риска метастазирования в лимфоузлы при КРР T1. Проведенное первое исследование данного признака (Oishi et al, 2020) показало, что CGR имеет предиктивное значение с высокой чувствительностью (100%), но низкой специфичностью (25%) и тесно связан с глубиной инвазии опухоли в подслизистый слой ($p < 0{,}001$). Предлагаемая авторами методика оценки данного признака является простой и хорошо воспроизводимой при исследовании срезов опухоли, окрашенных гематоксилином и эозином (коэффициент *k* со значениями 0.61–0.80) [16].

В проведенном нами исследовании мы обнаружили данный признак в 10 из 13 случаев с метастазами в лимфоузлы (76,9%), однако не получили статистически значимой ассоциации CGR с частотой метастазирования ($p = 1{,}0$), что вероятнее всего объясняется недостаточной статистической мощностью проведенного исследования. Тем не менее, полученные, пусть и недостоверные статистически, различия указывают на необходимость дальнейшего изучения прогностического значения данного признака.

Лимфоваскулярная инвазия является универсальным неблагоприятным прогностическим признаком для рака любой локализации и распространенности. В настоящее время сосудистая (лимфоваскулярная и венозная) инвазия считается важным прогностическим признаком, влияющим на определение тактики лечения пациентов I-II стадии КРР.

Результаты проведенного нами исследования показали высокую степень достоверности определения метастазов в регионарных лимфоузлах при наличии лимфоваскулярной инвазии (LVI): ОШ 38,0 95%ДИ 2,1–670 ($p < 0{,}0001$). В модели логистической регрессии лимфоваскулярная инвазия (LVI) оказалась единственным независимым фактором риска метастазирования в регионарные лимфоузлы — $p < 0{,}0001$. Можно констатировать тот факт, что при отсутствии LVI метастатическое поражение лимфоузлов не определялось (pN0). Сильное прогностическое значение LVI определено в большом количестве исследований, показавших, что инвазия лимфатических сосудов является наиболее значимым предиктором метастазирования в лимфоузлы [8,9,10,21,22,23,27]. Вместе с тем отмечается, что диагностика лимфоваскулярной инвазии связана с большой вариабельностью результатов среди патологов, демонстрируя низкие значения коэффициента $k = 0.28–0.30$, показатель которого несколько улучшался при использовании дополнительного иммуногистохимического метода выявления сосудов с панэндотельным маркером CD31 и маркером лимфатических сосудов D2-40 [23,27].

Таким образом, по результатам проведенного исследования, лимфоваскулярная инвазия, опухолевый баддинг и наличие плохо дифференцированных кластеров оказались наиболее значимыми предикторами метастазирования при аденокарциноме прямой кишки T1. Определение лимфоваскулярной инвазии является обязательным при гистологическом изучении КРР, особенно при раннем раке T1 и отражает качество морфологического исследования. Следует отметить, что LVI, несмотря на сложности в определении, практически во всех ранее проведенных исследованиях являлась независимым предиктором метастатического поражения лимфатических узлов, в то время как прогностическое значение остальных признаков было неоднозначным.

В рекомендациях ITBCC (2016) подчеркивается, что Bd является независимым предиктором метастазирования в регионарные лимфоузлы при КРР T1, прогностическое значение которого эквивалентно степени дифференцировки опухоли, сосудистой и периневральной инвазии, а его определение должно быть включено в совокупную оценку клинико-морфологических характеристик опухоли, определяющих тактику лечения пациентов [14]. Однако внедрение определения данного признака в практическую работу обозначило ряд проблем, таких как его воспроизводимость и точность оценки, роль иммуногистохимического метода в выявлении Bd, изучение биологической природы и взаимосвязи с PDC. Предполагается, что Bd и PDC ассоциированы с EMT и имеют сходную биологическую природу, поэтому в ряде исследований предпринимались попытки совместного подсчета данных параметров как проявление одного феномена, поскольку разделение этих признаков по пороговому значению в 5 опухолевых клеток (Bd ⩽ 4 клетки; PDC ⩾ 5 клеток) является довольно произвольным [28,29].

В то же время, учитывая данные проведенных исследований о прогностическом значении PDC и полученные нами результаты, необходимо дальнейшее изучение этого признака и стандартизация методики оценки. Возможно, PDC может служить дополнительным или альтернативным Bd признаком, в тех случаях, когда его оценка затруднена или «почкование»

опухоли не определяется. По всей видимости, опухолевый баддинг, PDC, и, вероятно, разрыв опухолевых желез, представляют собой структуры так называемого плохо дифференцированного компонента опухоли, который определяется преимущественно по инвазивному фронту, и, в соответствие с имеющейся концепцией, отражает процесс дедифференцировки опухоли и эпителиально-мезенхимального перехода, являясь индикатором ее биологической агрессивности.

Результаты нашего и ранее проведенных исследований свидетельствуют о большой вариабельности в прогностическом значении основных применяемых на сегодняшний день морфологических факторов риска метастазирования. Более того, результаты проведенных метаанализов и обзоров основных используемых предикторов метастазирования в лимфатические узлы при КРР T1, показали, что ни один из используемых в настоящее время морфологических признаков не обладает достаточной чувствительностью и специфичностью для точного определения риска метастазирования и не может использоваться самостоятельно [23,27–29].

По-видимому, необходим поиск совокупности наиболее значимых предикторов метастазирования и создание алгоритма ее применения, что позволит более точного отбирать пациентов с высоким риском метастазирования при раке прямой кишки T1 для последующего дополнительного лечения.

## ЗАКЛЮЧЕНИЕ

По результатам проведенного исследования лимфоваскулярная инвазия (LVI), опухолевый баддинг (Bd) и плоходифференцированные кластеры (PDC) оказались наиболее значимыми предикторами метастазирования при аденокарциноме прямой кишки T1. Полученные результаты свидетельствуют о целесообразности включения оценки Bd в протокол патоморфологического исследования как дополнительного предиктора метастазирования. Необходимо дальнейшее изучение прогностического значения PDC с целью стандартизации методики для практического применения, а также исследование прогностического значения глубины инвазии и дифференцировки аденокарциномы с целью создания гистологической модели для более точного отбора пациентов с высоким риском метастазирования аденокарциномы прямой кишки T1, которым необходимо проведение дополнительного хирургического лечения.

### УЧАСТИЕ АВТОРОВ

Концепция и дизайн: *Майновская О.А., Рыбаков Е.Г.*
Сбор и обработка материала: *Майновская О.А., Рыбаков Е.Г., Чернышов С.В.*
Написание текста: *Майновская О.А., Рыбаков Е.Г.*
Редактирование текста: *Шелыгин Ю.А., Ачкасов С.И.*

### AUTHORS CONTRIBUTION

Concept and design of the study: *Olga A. Maynovskaya, Evgeny G. Rybakov*
Processing of the material: *Olga A. Maynovskaya, Evgeny G. Rybakov, Stanislav V. Chernyshov*
Writing of the text and statistical data processing: *Olga A. Maynovskaya, Evgeny G. Rybakov*
Editing: *Yury A. Shelygin, Sergey I. Achkasov*

### СВЕДЕНИЯ ОБ АВТОРАХ (ORCID)

Шелыгин Ю.А. — 0000-0002-8480-9362
Ачкасов С.И. — 0000-0001-9294-5447
Майновская О.А. — 0000-0001-8189-3071
Рыбаков Е.Г. — 0000-0002-3919-9067
Чернышов С.В. — 0000-0002-6212-9454

### INFORMATION ABOUT THE AUTHORS (ORCID)

Yuri A. Shelygin — 0000-0002-8480-9362
Sergey I. Achkasov — 0000-0001-9294-5447
*Olga A. Maynovskaya — 0000-0001-8189-3071*
*Evgeny G.Rybakov — 0000-0002-3919-9067*
*Stanislav V. Chernyshov — 0000-0002-6212-9454*

## ЛИТЕРАТУРА

1. Yamamoto S, Watanabe M, Hasegawa H, Baba H, et al. The risk of lymph node metastasis in T1 colorectal carcinoma. *Hepatogastroenterology*. 2004;51(58):998–1000.
2. Tateishi Y, Nakanishi Y, Taniguchi H, et al. Pathological prognostic factors predicting lymph node metastasis in submucosal invasive (T1) colorectal carcinoma. *Mod Pathol*. 2010 Aug;23(8):1068–72.
3. Sajid MS, Farag S, Leung P, et al. Systematic review and meta-analysis of published trials comparing the effectiveness of transanal endoscopic microsurgery and radical resection in the management of early rectal cancer. *Colorectal Dis*. 2014 Jan;16(1):2–14.
4. Akasu T, Kondo H, Moriya Y, et al. Endorectal ultrasonography and treatment of early stage rectal cancer. *World J Surg*. 2000;24(9):1061–8.
5. Bipat S, Glas AS, Slors FJ, Zwinderman AH, et al. Rectal cancer: local staging and assessment of lymph node involvement with endoluminal US, CT, and MR imaging — a meta-analysis. *Radiology*. 2004;232(3):773–83.
6. Morino M, Risio M, Bach S, et al. Early rectal cancer: the European Association for Endoscopic Surgery (EAES) clinical consensus conference. *Surgical Endoscopy*. 2015;29(4):755–773.
7. Yunghuyn Hwang, Yong Sik Yoon,Jun Woo Bong et al. Long-term Transanal Excision Outcomes in Patients With T1 Rectal Cancer: Comparative Analysis of Radical Resection. *Annals of Coloproctology*. August 2019;35(4):194–201. DOI: 10.3393/ac.2018.10.18. NCCN

Guidelines, version 1.2021. https://www.nccn.org/professionals/physician_gls/pdf/rectal.pdf
8. Beaton C, Twine CP, Williams GL, Radcliffe AG. Systematic review and meta-analysis of histopathological factors influencing the risk of lymph node metastasis in early colorectal cancer. *Colorectal Dis*. 2013 Jul;15(7):788–97.
9. Ha RK, Han KS, Sohn DK, Kim BC, et al. Histopathologic risk factors for lymph node metastasis in patients with T1 colorectal cancer. *Ann Surg Treat Res*. 2017 Nov;93(5):266–271.
10. Чернышов С.В., Шелыгин Ю.А., Кашников В.Н., Майновская О.А., и соавт. Факторы риска поражения регионарных лимфатических узлов при раке прямой кишки pT1. *Хирургия. Журнал им. Н.И. Пирогова*. 2018; 8-2: 4-9. DOI: 10.17116/hirurgia20180824
11. Kikuchi R, Takano M, Takagi K, et al. Management of early invasive colorectal cancer. Risk of recurrence and clinical guidelines. *Dis Colon Rectum*. 1995;38(12):1286–95.
12. Haggitt RC, Glotzbach RE, Soffer EE, Wruble LD. Prognostic factors in colorectal carcinomas arising in adenomas: implications for lesions removed by endoscopic polypectomy. *Gastroenterology*. 1985;89(2):328–36.
13. Ueno H, Murphy J, Jass JR, et al. Tumour 'budding' as an index to estimate the potential of aggressiveness in rectal cancer. *Histopathology*. 2002;40:127–132.
14. Lugli A, Kirsch R, Ajioka Y et al. Recommendations for reporting tumor budding in colorectal cancer based on the International Tumor Budding Consensus Conference (ITBCC) 2016. *Mod Pathol*. 2017 Sep;30(9):1299–1311.
15. Ueno H, Kajiwara Y, Shimazaki H. et al. New criteria for histologic grading of colorectal cancer. *Am J Surg Pathol*. 2012; 36; 193–201.
16. Oishi K, Ito T, Sakonishi D, Uchida K, Sekine M, et al. Cancer gland rupture as a potential risk factor for lymph node metastasis in early colorectal adenocarcinoma with deep submucosal invasion. *Histopathology*. 2020 Mar;76(4):603–612.
17. Cracco N, Todaro V, Pedrazzi G, et al. The risk of lymph node metastasis in T1 colorectal cancer: new parameters to assess the degree of submucosal invasion. *Int J Colorectal Dis*. 202;36(1):41–45.
18. Клинические рекомендации. Рак прямой кишки. 2018; p. 56. https://oncology-association.ru/wp-content/uploads/2020/09/rak_prjamoj_kishki.pdf
19. WHO Classification of Tumors Editorial Board. Digestive system Tumours. 5th.ed. Lyon (France): International agency for Research on Cancer; 2019.
20. Sobin LH, Gospodarowicz MK, Wittekind C. TNM Classification of Malignant Tumours, 7th Edition. 2009; p. 310.
21. Okabe S, Shia J, Nash G et al. Lymph node metastasis in T1 adenocarcinoma of the colon and rectum. *J Gastrointest Surg*. 2004;8:1032–1039 ; discussion 1039-1040.
22. Watanabe T, Muro K, Ajioka Y., Hashiguchi Y, et al. Japanese Society for Cancer of the Colon and Rectum (JSCCR)guidelines 2016 for the treatment of colorectal cancer. *Int J ClinOncol*. 2018;23: 1–34.
23. Bosch SL, Teerenstra S, JHW de Wilt, Cunningham C, et al. Predicting lymph node metastasis in pT1 colorectal cancer: a systematic review of risk factors providing rationale for therapy decisions. *Endoscopy*. 2013;45:827–834.
24. Quirke Ph, Risio M, Lambert R, L von Karsa, et al. Quality assurance in pathology in colorectal cancer screening and diagnosis—European recommendations. *Virchows Arch*. 2011;458:1–19.
25. Shivji S, Conner JR, Barresi V, Kirsch R. Poorly differentiated clusters in colorectal cancer: a current review and implications for future practice. *Histopathology*. 2020;77(3):351–368.
26. Barresi V, Branca G, Ieni A, Reggiani Bonetti L, et al. Poorly differentiated clusters (PDCs) as a novel histological predictor of nodal metastases in pT1 colorectal cancer. *Virchows Arch*. 2014;464: 655–662.
27. Brockmoeller SF, West NP. Predicting systemic spread in early colorectal cancer: Can we do better? *World J Gastroenterol*. 2019;25(23):2887–2897.
28. Backes Y, Elias SG, Groen JN, Schwartz MP, et al. Histologic Factors Associated With Need for Surgery in Patients With Pedunculated T1 Colorectal Carcinomas. *Gastroenterology*. 2018;154:1647–1659.
29. Haddad TS, Lugli A, Aherne S, Barresi V, et al. Improving tumor budding reporting in colorectal cancer: a Delphi consensus study. *Virchows Archiv*. March, 2021. DOI: 10.1007/s00428-021-03059-9

## REFERENCES

1. Yamamoto S, Watanabe M, Hasegawa H, Baba H, et al. The risk of lymph node metastasis in T1 colorectal carcinoma. *Hepatogastroenterology*. 2004;51(58):998–1000.
2. Tateishi Y, Nakanishi Y, Taniguchi H, et al. Pathological prognostic factors predicting lymph node metastasis in submucosal invasive (T1) colorectal carcinoma. *Mod Pathol*. 2010 Aug;23(8):1068–72.
3. Sajid MS, Farag S, Leung P, et al. Systematic review and meta-analysis of published trials comparing the effectiveness of transanal endoscopic microsurgery and radical resection in the management of early rectal cancer. *Colorectal Dis*. 2014 Jan;16(1):2–14.
4. Akasu T, Kondo H, Moriya Y, et al. Endorectal ultrasonography and treatment of early stage rectal cancer. *World J Surg*. 2000;24(9):1061–8.
5. Bipat S, Glas AS, Slors FJ, Zwinderman AH, et al. Rectal cancer: local staging and assessment of lymph node involvement with endoluminal US, CT, and MR imaging — a meta-analysis. *Radiology*. 2004;232(3):773–83.
6. Morino M, Risio M, Bach S, et al. Early rectal cancer: the European Association for Endoscopic Surgery (EAES) clinical consensus conference. *Surgical Endoscopy*. 2015;29(4):755–773.
7. Yunghuyn Hwang, Yong Sik Yoon,Jun Woo Bong et al. Long-term Transanal Excision Outcomes in Patients With T1 Rectal Cancer: Comparative Analysis of Radical Resection. *Annals of Coloproctology*. August 2019;35(4):194–201. DOI: 10.3393/ac.2018.10.18. NCCN Guidelines, version 1.2021. https://www.nccn.org/professionals/physician_gls/pdf/rectal.pdf
8. Beaton C, Twine CP, Williams GL, Radcliffe AG. Systematic review and meta-analysis of histopathological factors influencing the risk of lymph node metastasis in early colorectal cancer. *Colorectal Dis*. 2013 Jul;15(7):788–97.
9. Ha RK, Han KS, Sohn DK, Kim BC, et al. Histopathologic risk factors for lymph node metastasis in patients with T1 colorectal cancer. *Ann Surg Treat Res*. 2017 Nov;93(5):266–271.
10. Chernyshov SV, Shelygin YuA, Kashnikov VN, Mainovskaya OA, et al. Risk factors of regional lymph node metastases in pT1 colorectal cancer. *Khirurgiya*. 2018;(8):4–9. (in Russ.). DOI: 10.17116/hirurgia20180824
11. Kikuchi R, Takano M, Takagi K, et al. Management of early invasive colorectal cancer. Risk of recurrence and clinical guidelines. *Dis Colon Rectum*. 1995;38(12):1286–95.
12. Haggitt RC, Glotzbach RE, Soffer EE, Wruble LD. Prognostic factors in colorectal carcinomas arising in adenomas: implications for lesions removed by endoscopic polypectomy. *Gastroenterology*. 1985;89(2):328–36.
13. Ueno H, Murphy J, Jass JR, et al. Tumour 'budding' as an index to estimate the potential of aggressiveness in rectal cancer. *Histopathology*. 2002;40:127–132.
14. Lugli A, Kirsch R, Ajioka Y et al. Recommendations for reporting tumor budding in colorectal cancer based on the International Tumor Budding Consensus Conference (ITBCC) 2016. *Mod Pathol*. 2017 Sep;30(9):1299–1311.
15. Ueno H, Kajiwara Y, Shimazaki H. et al. New criteria for histolog-

ic grading of colorectal cancer. *Am J Surg Pathol*. 2012;36:193–201.
16. Oishi K, Ito T, Sakonishi D, Uchida K, Sekine M, et al. Cancer gland rupture as a potential risk factor for lymph node metastasis in early colorectal adenocarcinoma with deep submucosal invasion. *Histopathology*. 2020 Mar;76(4):603–612.
17. Cracco N, Todaro V, Pedrazzi G, et al. The risk of lymph node metastasis in T1 colorectal cancer: new parameters to assess the degree of submucosal invasion. *Int J Colorectal Dis*. 202;36(1):41–45.
18. Clinical guidelines. Rectal cancer. 2018; p. 56. https://oncology-association.ru/wp-content/uploads/2020/09/rak_prjamoj_kishki.pdf
19. WHO Classification of Tumors Editorial Board. Digestive system Tumours. 5th ed. Lyon (France): International agency for Research on Cancer; 2019.
20. Sobin LH, Gospodarowicz MK, Wittekind C. TNM Classification of Malignant Tumours, 7th Edition. 2009; p. 310.
21. Okabe S, Shia J, Nash G et al. Lymph node metastasis in T1 adenocarcinoma of the colon and rectum. *J Gastrointest Surg*. 2004;8:1032–1039 ; discussion 1039-1040.
22. Watanabe T, Muro K, Ajioka Y., Hashiguchi Y, et al. Japanese Society for Cancer of the Colon and Rectum (JSCCR)guidelines 2016 for the treatment of colorectal cancer. *Int J ClinOncol*. 2018;23:1–34.
23. Bosch SL, Teerenstra S, JHW de Wilt, Cunningham C, et al. Predicting lymph node metastasis in pT1 colorectal cancer: a systematic review of risk factors providing rationale for therapy decisions. *Endoscopy*. 2013;45:827–834.
24. Quirke Ph, Risio M, Lambert R, L von Karsa, et al. Quality assurance in pathology in colorectal cancer screening and diagnosis—European recommendations. *Virchows Arch*. 2011;458:1–19.
25. Shivji S, Conner JR, Barresi V, Kirsch R. Poorly differentiated clusters in colorectal cancer: a current review and implications for future practice. *Histopathology*. 2020;77(3):351–368.
26. Barresi V, Branca G, Ieni A, Reggiani Bonetti L, et al. Poorly differentiated clusters (PDCs) as a novel histological predictor of nodal metastases in pT1 colorectal cancer. *Virchows Arch*. 2014;464: 655–662.
27. Brockmoeller SF, West NP. Predicting systemic spread in early colorectal cancer: Can we do better? *World J Gastroenterol*. 2019;25(23):2887–2897.
28. Backes Y, Elias SG, Groen JN, Schwartz MP, et al. Histologic Factors Associated With Need for Surgery in Patients With Pedunculated T1 Colorectal Carcinomas. *Gastroenterology*. 2018;154:1647–1659.
29. Haddad TS, Lugli A, Aherne S, Barresi V, et al. Improving tumor budding reporting in colorectal cancer: a Delphi consensus study. *Virchows Archiv*. March, 2021. DOI: 10.1007/s00428-021-03059-9