https://doi.org/10.33878/2073-7556-2021-20-4-56-69

Check for updates CC BY 4.0

Есть ли преимущества 3D лапароскопических технологий при хирургическом лечении ректоцеле и выпадения прямой кишки?

Хитарьян А.Г.[1,2], Головина А.А.[1,2], Ковалев С.А.[1,2], Ромодан Н.А.[2], Алибеков А.З.[1,2], Чепурная И.А.[1], Шимченко Д.К.[1]

[1]ФГБОУ ВО «Ростовский государственный медицинский университет», кафедра хирургических болезней № 3 (пер. Нахичеванский, д. 29, г. Ростов-на-Дону, 344022, Россия)
[2]ЧУЗ «Клиническая больница «РЖД-Медицина» (ул. Варфоломеева, д. 92а, г. Ростов-на-Дону, 344011, Россия)

РЕЗЮМЕ *ЦЕЛЬ ИССЛЕДОВАНИЯ: изучить непосредственные и отдаленные результаты применения 3D и традиционной 2D лапароскопической вентральной ректопексии в лечении пациентов с ректоцеле и выпадением прямой кишки.*

ПАЦИЕНТЫ И МЕТОДЫ: проведено рандомизированное проспективное исследование (NCT 04817150), включившее пациентов в возрасте от 18 до 70 лет, которым выполнялась лапароскопическая вентральная ректопексия по поводу ректоцеле и/или выпадения прямой кишки. Проводилась оценка продолжительности вмешательства, объема интраоперационной кровопотери, частоты осложнений и степени их тяжести по шкале Clavien-Dindo, выраженности болевого синдрома, объема жидкостной полости в области имплантa на 2–3 день после операции и через 2–3 недели. Также проводилась оценка комфорта и эргономичности работы хирурга при использовании 3D систем с помощью опросника POMS. Оценка отдаленных результатов включала частоту рецидивов, а также функциональные результаты вмешательства по шкалам CCCS score, Incontinence scale score, P-Qol и PGII.

РЕЗУЛЬТАТЫ: в исследование были включены 29 пациентов основной и 32 пациента контрольной групп. Период наблюдения составил 21 ± 20,3 месяцев. Осложнение развилось в контрольной группе у 1 пациента (p = 1,0). Средняя длительность оперативного вмешательства в основной группе составила 74,1 ± 14 минут, в контрольной — 87,1 ± 24,3 мин. (p = 0,01). Интраоперационная кровопотеря в основной группе была 19,8 ± 9,6 мл (в контрольной — 55 ± 39,2 мл; p = 0,001). Выраженность болевого синдрома была достоверно ниже в основной группе (18,0 против 22,5 баллов, p = 0,03). На 2–3 сутки средний объем жидкостной полости в основной группе был 21,2 ± 9,7 см^3, в контрольной — 30,7 ± 25,6 см^3 (p = 0,02). Средний балл по шкале POMS для хирурга в основной группе составил 56,4 ± 33,5 баллов, в контрольной — 87,3 ± 30,8 балла (p = 0,004). Спустя 12 месяцев после операции рецидивы в обеих группах выявлены не были (p = 1,0). Достоверных различий по функциональным результатам получено не было.

ВЫВОДЫ: применение 3D лапароскопии при выполнении вентральной ректопексии сетчатым имплантом сопоставимо по отдаленным анатомическим и функциональным результатам с традиционными лапароскопическими операциями. Однако сопровождается уменьшением времени оперативного вмешательства, снижением выраженности послеоперационного болевого синдрома, снижением объема интраоперационной кровопотери, меньшим объемом экссудата в области имплантa, большим удобством и эргономичностью работы для хирурга.

КЛЮЧЕВЫЕ СЛОВА: *ректоцеле, выпадение прямой кишки, 3D-лапароскопия, ректопексия*

КОНФЛИКТ ИНТЕРЕСОВ: *Авторы заявляют об отсутствии конфликта интересов*

ДЛЯ ЦИТИРОВАНИЯ: Хитарьян А.Г., Головина А.А., Ковалев С.А., Ромодан Н.А., Алибеков А.З., Чепурная И.А., Шимченко Д.К. Есть ли преимущества 3D лапароскопических технологий при хирургическом лечении ректоцеле и выпадения прямой кишки? *Колопроктология*. 2021; т. 20, № 4, с. 56–69. https://doi.org/10.33878/2073-7556-2021-20-4-56-69

Are there any advantages of 3D laparoscopic technologies in surgery for rectocele and rectal prolapse?

Alexander G. Khitaryan[1,2], Anastasia A. Golovina[1,2], Sergey A. Kovalev[1,2], Natalia A. Romodan[2], Albert Z. Alibekov[1,2], Inna A. Chepurnaya[1], Diana K. Shimchenko[1]

[1]FSBEI HE «Rostov State Medical University», Department of Surgical Diseases №3 (Nakhichevansky lane, 29, Rostov-on-Don, 344022, Russia)
[2]Private Healthcare Institution «Clinical Hospital «Russian Railways-Medicine» (Varfolomeeva street, 92a, Rostov-on-Don, 344011, Russia)

ABSTRACT *AIM: to assess results of 3D laparoscopic ventral mesh rectopexy versus traditional 2D laparoscopy for rectocele and rectal prolapse.*

PATIENTS AND METHODS: a prospective randomized study (NCT 04817150) included patients aged 18 to 70 years who underwent laparoscopic ventral mesh rectopexy for rectocele and/or rectal prolapse. The assessment included operation time, intraoperative blood loss, complications rate and their severity by Clavien-Dindo scale, the pain intensity by VAS, the volume of the fluid collection in the implant site 2–3 days and 2–3 weeks after the procedure. The surgeon's comfort and ergonomics when using 3D systems was evaluated using POMS questionnaire. The late results were assessed by recurrence rate, functional results — by Cleveland Clinic Constipation scale score, Incontinence scale score, P-Qol, and PGII.

RESULTS: the study included 29 patients of the main and 32 patients of the control group. The follow-up was 21 ± 20.3 months. One complication developed in the control group (p = 1.0). The operation time in the main group was 74.1 ± 14 minutes (87.1 ± 24.3 minutes in controls, p = 0.01). The intraoperative blood loss was 19.8 ± 9.6 ml in the main group (55 ± 39.2 ml in controls, p = 0.001). The pain intensity was significantly lower in the main group (18.0 vs 22.5 points, p = 0.03). The volume of fluid collection 2–3 after surgery mesh site was 21.2 ± 9.7 cm^3 in the main group (30.7 ± 25.6 cm^3 in the control group, p = 0.02). The POMS scale assessment for a surgeon in the main group was 56.4 ± 33.5 points (87.3 ± 30.8 points in the control group). A follow-up examination 12 months postop revealed no recurrence in both groups (p = 1.0). The main and the control group showed no significant differences in functional outcomes.

CONCLUSIONS: the use of 3D laparoscopic ventral mesh rectopexy for rectocele and rectal prolapse is comparable in late results with traditional laparoscopic procedure. However, it takes less operation time, lower pain intensity, less intraoperative blood loss, smaller fluid collection at mesh site, better comfort and ergonomics for surgeon.

KEYWORDS: *rectocele, rectal prolapse, 3D laparoscopy, ventral mesh rectopexy.*

CONFLICT OF INTEREST: *The authors declare no conflict of interest*

FOR CITATION: Khitaryan A.G., Golovina A.A., Kovalev S.A., Romodan N.A., Alibekov A.Z., Chepurnaya I.A., Shimchenko D.K. Are there any advantages of 3D laparoscopic technologies in surgery for rectocele and rectal prolapse? *Koloproktologia*. 2021;20(4):56–69. (in Russ.). https://doi.org/10.33878/2073-7556-2021-20-4-56-69

Дата поступления — 20.08.2021 *После доработки — 11.10.2021* *Принято к публикации — 30.11.2021*
Received — 20.08.2021 *Revised — 11.10.2021* *Accepted for publication — 30.11.2021*

АДРЕС ДЛЯ ПЕРЕПИСКИ: *Головина А.А., ФГБОУ ВО «Ростовский государственный медицинский университет», пер. Нахичеванский, д. 29, Ростов-на-Дону, 344022, Россия; e-mail: a_anastacia@icloud.com*
ADDRESS FOR CORRESPONDENCE: *Golovina A.A., Rostov State Medical University, Nakhichevansky lane, 29, Rostov-on-Don, 344022, Russia; e-mail: a_anastacia@icloud.com*

ВВЕДЕНИЕ

В связи с общемировым ростом продолжительности жизни населения, а также повышением требований к ее качеству, проблема тазового пролапса, и в частности, ректоцеле становится все более актуальной. По данным эпидемиологических исследований, различные степени тазового пролапса определенных компартментов можно обнаружить у 41–50% женщин при гинекологическом осмотре, однако, клинические симптомы выявляются только у 3% из них. Среди подгруппы пациенток, перенесших гистерэктомию, риск развития ректоцеле, требующего хирургической коррекции, составляет уже примерно 12,6% [1,2], а при наличии клинических симптомов пролапса заднего компартмента каждая 5-я женщина имеет риск быть прооперированной к 80 годам [1]. Ожидается, что в связи с нарастающей тенденцией к увеличению продолжительности жизни, к 2050 году частота встречаемости ПТО составит 46% женской популяции [3]. Лечение пролапса тазовых органов, несомненно, требует комплексного и мультидисциплинарного подхода, взаимодействия врачей-гинекологов, урологов и колоректальных хирургов. Важная роль в формировании тактики ведения данной категории пациентов отводится также врачам-специалистам инструментальной диагностики [4–5].

На сегодняшний день проведено значительное количество исследований, продемонстрировавших преимущества трансабдоминальных лапароскопических и робот-ассистированных методик при лечении ректоцеле и выпадения прямой кишки, в сравнении с тазовым доступом [6–8]. Наиболее распространенным трансабдоминальным вмешательством, применяемым для коррекции выраженного ректоцеле, особенно в сочетании с апикальным

тазовым пролапсом, а также для устранения полнослойного выпадения и инвагинации прямой кишки, является лапароскопическая вентральная ректопексия сетчатым имплантом. Данная методика была впервые предложена бельгийским хирургом D'Hoore в 2004 году в качестве техники, позволяющей выполнить коррекцию ректального пролапса без увеличения частоты обструктивной дефекации и констипационного синдрома de novo за счет ограничения площади диссекции тканей вдоль прямой кишки исключительно ее передней поверхностью и, как следствие, сохранения автономной иннервации стенок кишечника [9]. Суть метода заключается в диссекции в области ректовагинальной перегородки от самой глубокой точки прямокишечно-маточного углубления вдоль ректовагинальной фасции до уровня мышц тазового дна с последующей установкой сетчатого импланта в форме ленты и фиксацией его противоположного конца к передней продольной связке позвоночника в области мыса крестца, как изображено на рисунке 1. Методика признана малотравматичной, эффективной, имеющей малую частоту рецидивов, и используется повсеместно.

По данным литературы, лапароскопическая вентральная ректопексия является высокоэффективной процедурой для анатомической коррекции заднего тазового пролапса, имеет низкий риск осложнений

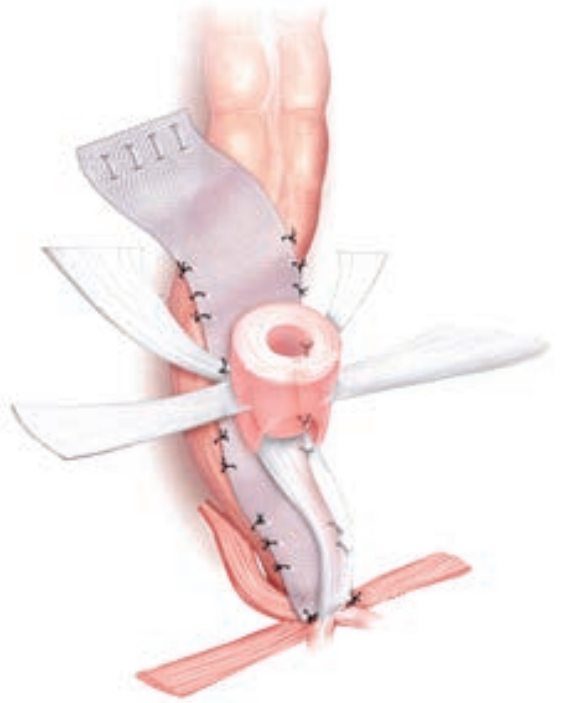

Рисунок 1. *Схематическое изображение расположения сетки при лапароскопической вентральной ректопексии сетчатым имплантом*

Figure 1. *Schematic representation of the mesh position during laparoscopic ventralmesh rectopexy*

и короткий реабилитационной период [10–26]. Однако выполнение данной операции предполагает достаточно длительную кривую обучения для хирурга ввиду технической сложности диссекции тканей в ограниченных пространствах малого таза и необходимости наложения низких эндокорпоральных швов для фиксации сетчатого протеза к мышцам тазового дна и мезоректальной фасции по передней поверхности прямой кишки. В связи с чем, с момента выполнения первой робот-ассистированной ректопексии в 2004 году активно ведутся исследования по изучению преимуществ нового высокотехнологичного доступа [27,28]. По данным ряда рандомизированных сравнительных клинических исследований, робот-ассистированный доступ имеет сопоставимую с лапароскопическим доступом эффективность в восстановлении анатомического взаиморасположения органов малого таза. В ряду преимуществ роботической вентральной ректопексии авторы выделяют меньший объём интраоперационной кровопотери, лучшую визуализацию в ограниченных анатомических пространствах таза и большую эргономичность для оператора [27–33] (Табл. 1).

Однако к недостаткам данной методики можно отнести высокую стоимость оборудования, необходимость полной реорганизации операционной, а также более длительное время операции, которое помимо непосредственных исходов отражается также на соотношении «затраты — эффективность» за счет более продолжительной работы всей операционной бригады для выполнения одного вмешательства [29–33].

На момент написания данной статьи в отечественной и зарубежной литературе мы не обнаружили сообщений о применении лапароскопической вентральной ректопексии сетчатым имплантом с использованием 3D-оборудования. Несомненным преимуществом данного доступа является трехмерное изображение операционного поля, позволяющее проводить прецизионную дифференциацию и диссекцию тканей и обнаружение анатомических ориентиров — гипогастральных нервов, правого мочеточника, правых общей и внутренней подвздошной артерии, срединных сакральных артерии и вены, продольной связки крестца. Кроме того, более точные манипуляции в ограниченном пространстве малого таза обеспечивают тщательный гемостаз, что в целом создает условия для более безопасного выполнения всех этапов вмешательства в сравнении с традиционным лапароскопическим доступом. 3D-система позволяет сократить время операции при существенно меньшей стоимости оборудования и отсутствии временных затрат на «докинг» роботической установки в сравнении с робот-ассистированными вмешательствами.

Таблица 1. *Сводная таблица результатов сравнительных исследований лапароскопической и робот-ассистированной вентральной ректопексии*
Table 1. *Studies of laparoscopic and robotic-assisted ventral mesh rectopexy*

Исследование, авторы	Год	Число пациентов, общее (роботическая/ лапароскопическая подгруппы)	Рецидив абс., роботическая / лапароскопическая подгруппы	Время операции без учета докинга, мин., роботическая / лапароскопическая подгруппы	Осложнения, *n* (%)	Период наблюдения, мес.
Makela-Kaikkonen et al. [29]	2016	30 (16/14)	0/0	202/195	5 (31)/1 (7)	3
Mehmood et al. [30]	2014	51 (17/34)	0/0	138/115	0/6 (17)	12
Makela-Kaikkonen et al. [31]	2014	40 (20/20)	1/1	231/234	2 (10)/1 (5)	3
Mantoo et al. [32]	2013	118 (44/74)	3/6	191/163	5 (11)/15 (20)	16
Faucheron et al. [33]	2016	20 (10/10)	0/0	94/52,5	0/1 (10)	1

ЦЕЛЬ ИССЛЕДОВАНИЯ

Цель настоящего исследования — сравнительное изучение непосредственных и отдаленных результатов применения 3D и традиционной 2D лапароскопической вентральной ректопексии сетчатым имплантом в лечении пациентов с ректоцеле и выпадением прямой кишки.

ПАЦИЕНТЫ И МЕТОДЫ

Настоящее исследование является рандомизированным проспективным сравнительным двугрупповым исследованием (NCT 04817150): 29 пациенток — в основной и 32 пациентки — в контрольной группе, в возрасте от 18 до 70 лет, которым выполнялась лапароскопическая коррекция ректоцеле и/или выпадения прямой кишки на базе хирургического отделения ЧУЗ КБ «РЖД-Медицина» г. Ростова-на-Дону в период с 2015 по 2020 гг.

Критериями включения послужили следующие состояния:

- ректоцеле 3 степени (согласно российской классификации [34]) и 3–4 стадии по POP-Q [35] и/или выпадение прямой кишки;
- женский пол;
- возраст от 18 до 70 лет.

В качестве критериев исключения были определены тяжелая и декомпенсированная сопутствующая патология (III-IV класс по ASA [American Society of Anesthesiologists]), онкологические, гематологические заболевания, воспалительные заболевания толстой кишки и органов малого таза, беременность.

Пациенты были случайным образом распределены в 2 группы: основную группу (3D-лапароскопическая коррекция, 29 женщин) и контрольную (2D-лапароскопия, 32 женщин). Для распределения использовался метод простой фиксированной рандомизации с помощью компьютерной генерации случайных чисел. Все операции выполнялись одним хирургом, опыт которого составлял более 50 лапароскопических ректопексий к моменту начала исследования. Для трехмерной визуализации в основной группе оперативное лечение выполняли с использованием системы Olympus VISERA ELITE II (Olympus Corporation, Япония).

Предоперационное обследование пациентов включало в себя стандартное клиническое обследование, осмотр в гинекологическом кресле, а также функциональные пробы Вальсальвы, кашлевую, осмотр в положении на корточках, стадирование тазового пролапса по системе POP-Q, тоноперинеометрию, аноскопию, колоноскопию, ирригоскопию с дефекографией, а также трансперинеальное, трансвагинальное и трансректальное УЗИ в исследовании дефектов мышц тазового дна и анального сфинктера.

Тяжесть клинических симптомов и их влияние на качество жизни оценивали с помощью опросника Prolapse-Quality of Life questionnaire [36] перед хирургическим лечением и на контрольном визите спустя 12 месяцев с момента операции. Также проводили анкетирование пациентов по шкалам оценки запоров (Cleveland Clinic Constipation Scoring System) и анальной инконтиненции Векснера (Wexner Incontinence scale) в аналогичные сроки [37].

При выполнении вмешательства фиксировали его продолжительность, объем интраоперационной кровопотери, число осложнений и степень их тяжести по шкале Clavien-Dindo. В раннем послеоперационном периоде проводили оценку выраженности болевого синдрома по ВАШ, спустя 24 часа с момента завершения операции, и потребность пациентов в наркотических и ненаркотических анальгетиках.

Нам представляется чрезвычайно важной оценка расположения установленного сетчатого импланта, а также состояния ректовагинального пространства в месте фиксации сетки. Размеры данного пространства напрямую связаны с объемом экссудата ввиду тканевой реакции на имплант, анатомичностью

Таблица 2. *Обобщенные предоперационные характеристики пациентов исследуемых групп*
Table 2. *Preoperative characteristics of patients*

Клинические группы	Основная группа — 3D лапароскопическая ректопексия (n = 29)	Контрольная группа — 2D лапароскопическая ректопексия (n = 32)	Стат. различия
Возраст, годы, Me [Q_1;Q_2]	58 [50;63]	57 [48;62,5]	p = 0,47
Число родов, абс., Me [Q_1;Q_2]	3 [2;4]	2 [1;3]	p = 0,123
ИМТ, кг/м^2, Me [Q_1;Q_2]	30,2 [25,1;32,2]	30,4 [28,6;32,3]	p = 0,31
Менопауза, абс. (%)	16 (55,2%)	19 (59,4%)	p = 0,741
Операции на органах малого таза и аноректальной области в анамнезе	4 экстирпации матки с придатками, 12 КС, 3 геморроидэктомии 2 задних кольпоррафии, 1 сфинктеро-леваторопластика.	6 гистерэктомий, 10 КС, 1 передняя кольпоррафия 4 геморроидэктомии	–
Длительность симптомов, годы, Me [Q_1;Q_2]	8 [5;10]	8,5 [5;11,5]	p = 0,58
Сумма баллов Cleveland Clinic Constipation score (max — 30), Me [Q_1;Q_2]	13 [10;19]	11 [9;18,5]	p = 0,58
Сумма баллов Incontinence score (max — 20), Me [Q_1;Q_2]	2 [1;3]	1 [0;3]	p = 0,066
Стрессовое недержание мочи, абс. (%)	8 (27,6%)	9 (28,1%)	p = 0,96
Сумма баллов по шкале P-Qol (max — 115), Me [Q_1;Q_2]	55 [49;71]	65,5 [56;71]	p = 0,06

*Примечание: *различия статистически значимы при p ≤ 0,05.*

установки сетки, адекватной ее фиксацией к мезоректуму и мышцам тазового дна, а также наличием послеоперационной серомы или гематомы. Для оценки объема жидкостного скопления в данной области мы использовали трансвагинальное ультразвуковое исследование конвексным датчиком на 3 сутки после проведенного оперативного вмешательства. Данное исследование также повторяли во время контрольного осмотра через 2–3 недели с момента выполнения лапароскопической ректопексии.

Отдельным аспектом данного исследования была оценка комфорта и эргономичности работы хирурга при использовании 3D-систем. Для определения степени сложности вмешательства для опытного эндоскопического хирурга нами был выбран валидизированный опросник — шкала оценки усталости и психоэмоционального состояния POMS (Profile of Mood States) [38], состоящий из 65 вопросов с вариантами ответа по пятибалльной шкале Лайкерта от «совсем нет» до «очень сильно». Оперирующему хирургу было предложено заполнить опросник непосредственно после выполнения каждой операции в рамках данного исследования для определения степени усталости и напряжения после выполнения вентральной ректопексии сетчатым имплантом традиционным лапароскопическим доступом и с использованием 3D-систем.

Все полученные данные были собраны и структурированы в одну базу данных при помощи программы MS Excel 12 (Microsoft, США). Описательный и сравнительный статистический анализ осуществляли при помощи пакетов прикладных программ SPSS Statistic 26.0 (IBM, США) и Statistica 10.0 (StatSoft, США). На первом этапе все количественные данные проверяли на подчинение нормальному закону распределения (НЗР) при помощи критерия Шапиро-Уилка, так как объемы всех выборок были менее 50 (основная группа n = 29, контрольная группа n = 32). В случаях, если выборка подчинялась НЗР (когда уровень значимости p > 0,05), то описание планировалось проводить в виде среднего и стандартного отклонения (M ± SD), а сравнение независимых (между исследуемыми группами) и зависимых выборок (до/после исследования в одной группе) проводить при помощи критерия t-Стьюдента. В случаях, если выборка не подчинялась НЗР (уровень значимости p < 0,05), то описание планировалось проводить в виде медианы, 25% и 75% квартилей (Me [Q_1;Q_2]), а сравнение независимых (между исследуемыми группами) и зависимых (до/после исследования в одной группе) выборок проводить при помощи критерия Манна-Уитни. Для описания категориальных (номинальных) данных использовали абсолютные (количество) и относительные (проценты) данные, а для их сравнения применяли критерий χ^2-Пирсона. При сравнительном анализе статистически значимыми различия между исследуемыми группами считали, когда уровень значимости p был менее 0,05 (p < 0,05). Предоперационные характеристики пациентов исследуемых групп представлены в таблице 2.

Средний возраст пациентов исследуемых групп составил 55,3 ± 10,3 лет (32–70 лет, 58 [49;63]), среднее число родов — 2,4 ± 1,4 (0–5 родов, 2 [1;3]), средний ИМТ — 29,26 ± 4,49 кг/м^2 (18,1–36 кг/м^2, 30,4 [28,2;32,3]). Ранее проведенные хирургические вмешательства отмечены у 36% пациентов, которым

выполнено кесарево сечение, у 16,4% произведена гистерэктомия, 11,5% — геморроидэктомия, 4,9% — кольпоррафия, и 1,6% выполнялась сфинктеролеваторопластика по поводу разрыва промежности 3 степени.

Средняя длительность существующих симптомов тазового пролапса составила 8,16 ± 4 лет (2–20 лет, 8 [5;11]). Средний балл по шкале запоров Cleveland Clinic Constipation scale среди пациентов — 13,8 ± 5,7 (6–28, 12 [9;19]), стрессовое недержание мочи наблюдалось у 27,9% пациентов. Средний суммарный балл по шкале P-Qol до операции составил 61,7 ± 15,2 баллов (25–100, 63 [50;71]). Статистически значимых различий по исходным параметрам среди пациентов исследуемых клинических групп не выявлено, во всех случаях $p > 0,05$.

После выписки из стационара за пациентами проводилось динамическое наблюдение, средний период наблюдения составил 121 ± 20,3 месяцев. Через 12 месяцев после оперативного лечения пациенткам производили контрольный осмотр, в ходе которого оценивали анатомические и функциональные результаты проведенного вмешательства. При этом учитывали стадию пролапса по POP-Q, повторное анкетирование по шкалам CCCS, Wexner Incontinence scale, P-QOL, наличие стрессового недержания мочи и общую удовлетворенность пациента лечением по опроснику PGII (Patient Global Impression of Improvement) [39].

Успешной считали коррекцию ректоцеле в случае выявления при осмотре на гинекологическом кресле с функциональными пробами в раннем послеоперационном периоде степени ПТО 0–1 по POP-Q. При степени POP-Q ⩾ 2 коррекцию считали неуспешной. Анатомический рецидив определяли как опущение тазовых органов POP-Q ⩾ 2 при контрольном осмотре на гинекологическом кресле через 12 месяцев после выполненной коррекции.

Так как, согласно разработанному дизайну исследования, все операции проводись в одном центре одним хирургом, с целью повышения качества полученных данных, оценка непосредственных и отдаленных результатов оперативного вмешательства производилась отдельными специалистами — двумя заслеплёнными врачами-колопроктологами.

Оперативная техника

Все операции выполнялись под эндотрахеальным наркозом в спинальной позиции в положении Тренделенбурга. Мочевой пузырь катетеризировали катетером Фолея. Оператор располагался у головного конца операционного стола слева, ассистент — у головного конца справа, как показано на рисунке 2. Затем устанавливали 5 троакаров: 10 мм параумбиликально, 12 мм в правой гипогастральной области и 3 троакара 5 мм в левой гипогастральной области, как изображено на рисунке 3.

Этап I. После обзорной лапароскопии сигмовидную кишку атравматичным зажимом через левый боковой порт отводили влево и производили J-образное рассечение париетальной брюшины от области проекции продольной пресакральной связки на уровне мыса крестца до самой глубокой точки дугласова кармана монополярной коагуляцией (Рис. 4). После чего визуализировали анатомические ориентиры диссекции: гипогастральные нервы, правый мочеточник, правую общую и внутреннюю подвздошные

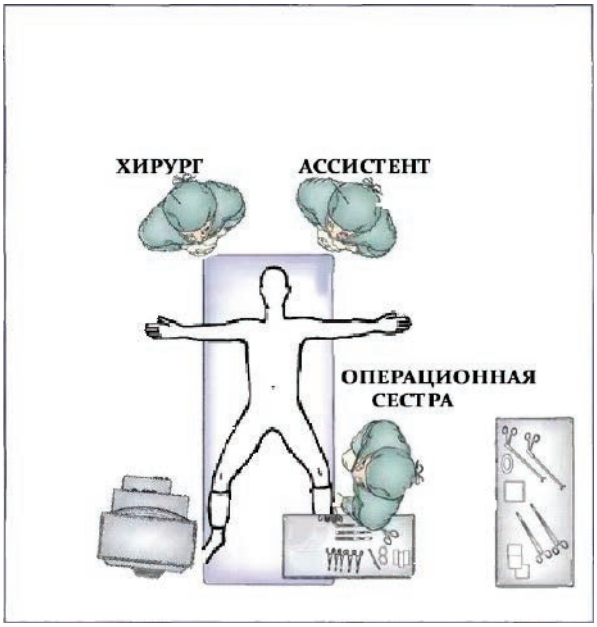

Рисунок 2. *Положение больного и расположение операционной бригады*

Figure 2. *Patient position and the location of the operating team*

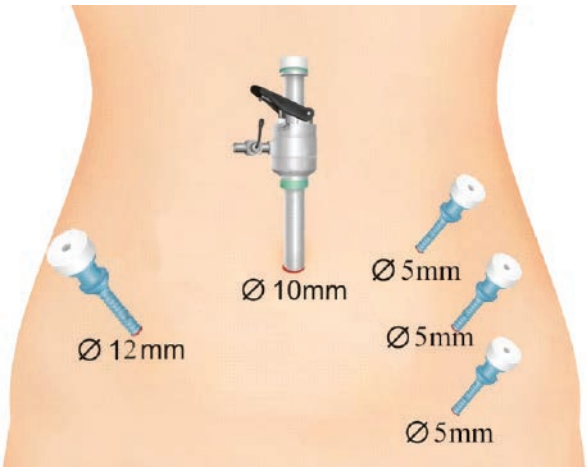

Рисунок 3. *Расположение портов на передней брюшной стенке*

Figure 3. *Port sites on the anterior abdominal wall*

артерии, срединные сакральные артерию и вену, и производили выделение продольной связки крестца. В области прямокишечно-маточного углубления диссекцию производили в плоскости ректовагинального клетчаточного пространства по передней поверхности прямой кишки до уровня мышц, поднимающих задний проход. Дополнительный контроль уровня диссекции и целостности слизистой влагалища и прямой кишки осуществляли с помощью пальцевого ректального и вагинального исследований третьим ассистентом.

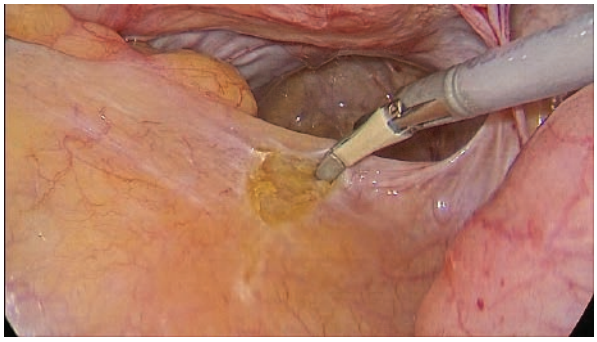

Рисунок 4. *Интраоперационное фото: матка фиксирована к передней брюшной стенке, сигмовидная кишка отведена инструментом влево, начало вскрытия париетальной брюшины в области мыса крестца*

Figure 4. *Intraoperative photo: the beginning of the parietal peritoneum opening in the region of the sacral promontory*

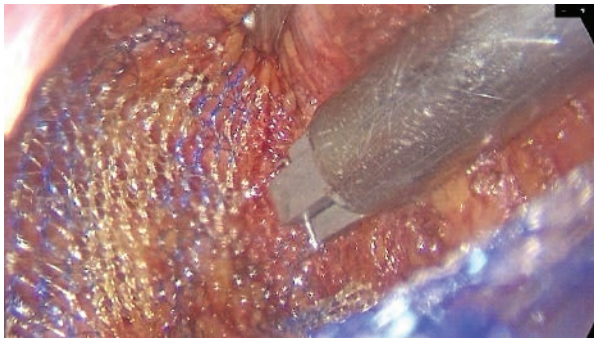

Рисунок 5. *Фиксация импланта к леваторам с помощью эндостеплера*

Figure 5. *Fixation of the implant to the levators using an endostepler*

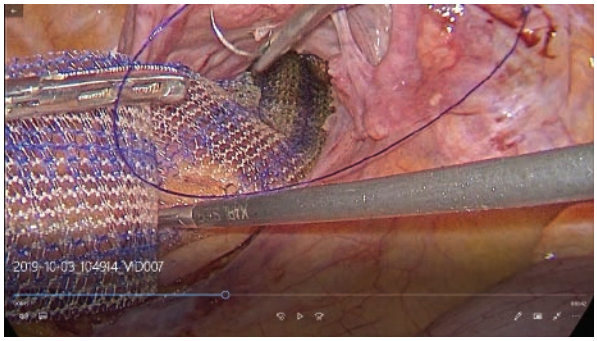

Рисунок 6. *Сетчатый имплант расположен необходимым образом, производится фиксация его латеральных краев к мезоректальной фасции по передней поверхности прямой кишки рассасывающимся шовным материалом*

Figure 6. *The mesh implant is positioned as required, its lateral edges are fixed to the mesorectal fascia along the anterior surface of the rectum with absorbable suture material*

Этап II. В брюшную полость вводили сетчатый эксплантат — проленовую сетку размерами 3×20 см. Сетку фиксировали эндогерниостеплером к леваторам для удобства дальнейшего наложения интракопоральных швов (Рис. 5). Затем фиксировали латеральные края сетки по передней поверхности прямой кишки к мезоректальной фасции непрерывным швом нитью ПДС 2–0 одним концом (Рис. 6). После фиксации третий ассистент дополнительно производил пальцевой контроль целостности слизистой оболочки прямой кишки и влагалища.

Этап III. Противоположный конец сетки фиксировали к продольной связке крестца двумя отдельными узловыми швами Пролен 2–0 без натяжения (Рис. 7).

Этап IV. Брюшину ушивали непрерывным рассасывающимся швом над сетчатым имплантом (Рис. 8). Дренирование брюшной полости трубчатыми дренажами стандартно не выполняли.

Для трехмерной визуализации в основной группе оперативное лечение выполняли с использованием системы Olympus VISERA ELITE II (Olympus Corporation, Япония).

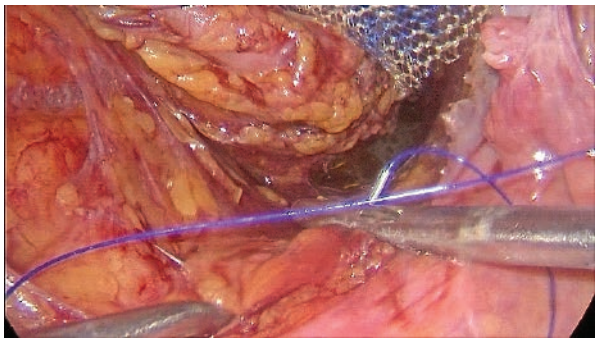

Рисунок 7. *Фиксация сетчатого импланта к продольной связке крестца нерассасывающимся швом*

Figure 7. *Mesh fixation to the longitudinal sacral ligament with a non-absorbable suture*

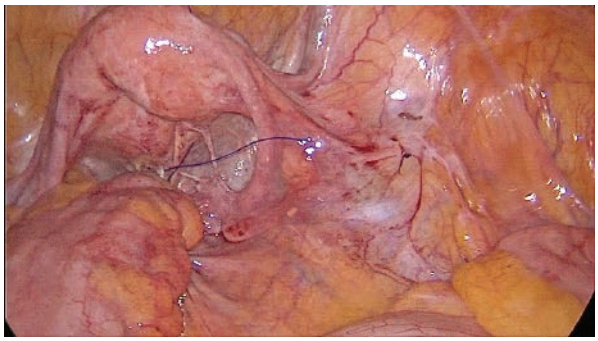

Рисунок 8. *Произведена перитонизация*

Figure 8. *Peritonization is performed*

РЕЗУЛЬТАТЫ

К участию в исследовании было привлечено 87 пациенток, получавших хирургическое лечение по поводу ректоцеле и выпадения прямой кишки на базе хирургического отделения ЧУЗ КБ «РЖД-Медицина» г. Ростова-на-Дону в период с 2015 по 2020 гг. Из них 24 пациентки по критериям исключены из исследования, а 2 отказались от участия. В результате процедуру рандомизации прошла 61 пациентка: 29 были случайным образом распределены в основную группу и 32 — в контрольную, как показано на диаграмме CONSORT (Consolidated Standards of Reporting Trials) (Рис. 9) [40]. На этапе последующего наблюдения выбывания пациентов не было. Таким образом, в настоящее исследование включены данные о хирургическом лечении 61 пациентки. Средний период наблюдения за больными составил 1,75 ± 1,69 (0–7, 1 [0;3]) лет.

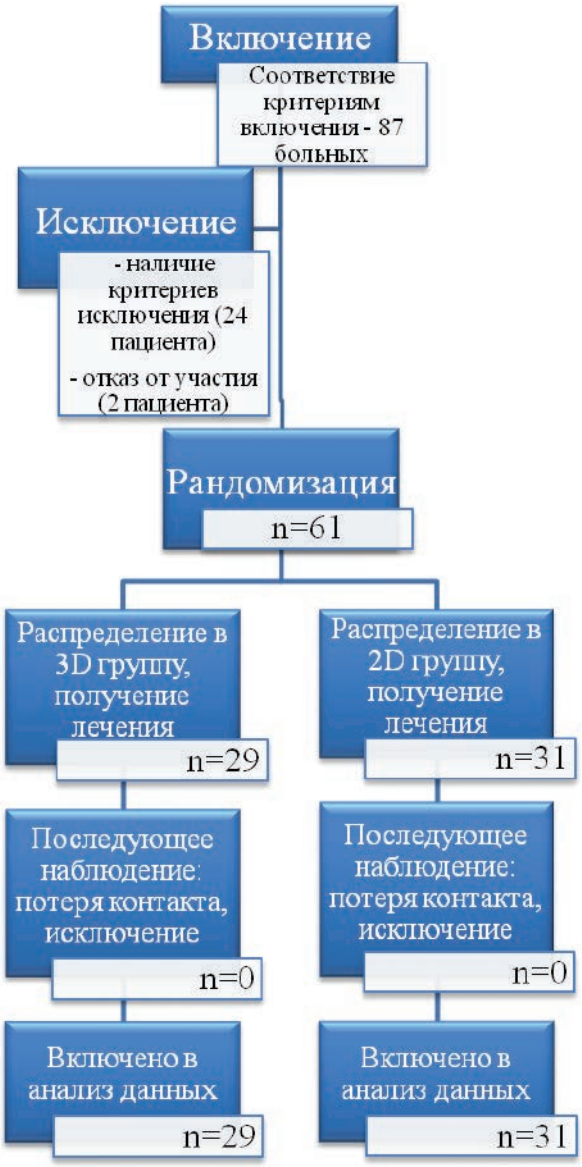

Рисунок 9. *Диаграмма CONSORT*
Figure 9. *CONSORT diagram*

По данным анализа непосредственных результатов хирургического лечения, средняя длительность оперативного вмешательства в основной группе составила 74,1 ± 14 минут, тогда как в контрольной — 87,1 ± 24,3 мин. Объем интраоперационной кровопотери в группе 3D-лапароскопии составил 19,8 ± 9,6 мл, в подгруппе традиционной 2D лапароскопии — 55 ± 39,2 мл. В таблице 4 указаны медиальные значения, 25% и 75% квартили, так как данные выборки не подчинялись НЗР согласно критерию Шапиро-Уилка. Согласно критерию Манна-Уитни статистически значимых различий в отношении длительности пребывания в стационаре, между группами выявлено не было ($p > 0,05$). Непосредственные результаты хирургического лечения больных представлены в обобщенном виде в таблице 3.

По результатам трансвагинального ультразвукового исследования, проводимого на 2–3 сутки после вентральной ректопексии, средний объем жидкостной полости в области сетчатого импланта в основной группе был 21,2 ± 9,7 см^3 (от 3 до 115 см^3), а в контрольной — 30,7 ± 25,6 см^3 (от 5 до 120 см^3). При повторном УЗ-исследовании в сроки 2–3 недели с момента оперативного лечения объем жидкостной полости уменьшился, составив 5,4 ± 3,6 см^3 и 6,7 ± 5,3 см^3 в основной и контрольной группах, соответственно. Так как выборки не подчинялись НЗР, согласно критерию Шапиро-Уилка, то в таблице 3 были представлены медиальные и квартильные данные. Осложнений, требующих хирургического лечения, среди пациентов в обеих группах не отмечено. В раннем послеоперационном периоде у 1 больной контрольной группы была обнаружена гематома в области ректовагинальной перегородки, которая была успешно эвакуирована пункционно во время осмотра (3а степень по классификации Clavien-Dindo).

По данным анализа полученных результатов, средний балл по шкале усталости для хирурга после проведения традиционной лапароскопической ректопексии составил 87,3 ± 30,8 балла (минимум 57, максимум 160), тогда как после проведения операции с применением 3D оборудования средний балл составил 56,4 ± 33,5 (минимум 14, максимум 117). Подобные различия нами объясняются меньшим психоэмоциональным напряжением оператора в условиях лучшей визуализации и удобства выполнения основных хирургических приемов при применении 3D-лапароскопии.

При анализе отдаленных результатов установлено, что через 12 месяцев после оперативного лечения

Таблица 3. *Сравнительная таблица непосредственных результатов лапароскопической 3D и 2D вентральной ректопексии*
Table 3. *Early results of laparoscopic 3D and 2D ventral rectopexy*

	Основная группа — 3D лапароскопическая ректопромонториопексия (*n* = 29)	Контрольная группа — 2D лапароскопическая ректопромонториопексия (*n* = 32)	Стат. различия
Длительность операции, минуты, Me [Q_1;Q_2]	70 [63;80]	80,5 [69;96]	***p = 0,01****
Кровопотеря, мл, Me [Q_1;Q_2]	15 [15;30]	50 [17,5;90]	***p = 0,001****
Длительность пребывания в стационаре, дни, Me [Q_1;Q_2]	4 [3;6]	5 [4;6,5]	*p* = 0,35
Боль по ВАШ через 24 часа после оперативного лечения, мм, Me [Q_1;Q_2]	18 [11;31]	22,5 [8,5;37,5]	***p = 0,03****
Трансвагинальное УЗИ, объем жидкостной полости в области импланта на 2–3 день после операции, см^3, Me [Q_1;Q_2]	20 [14;29,3]	15,5 [8;56]	***p = 0,02****
Трансвагинальное УЗИ, объем полости через 2–3 недели после операции, см^3, Me [Q_1;Q_2]	6 [2;8]	5,5 [2,3;10,5]	*p* = 1,27
Осложнения, требующие хирургического лечения	–	–	*p* = 1,0
Общее число осложнений, абс. (%)	–	1 (3,1%) случай гематомы ректовагинальной перегородки	*p* = 1,0
Баллы по шкале POMS непосредственно после выполнения операции (max — 160), Me [Q_1;Q_2]	48 [26;93]	74 [65,5;96,5]	***p = 0,004****

*Примечание: *различия статистически значимы при p ≤ 0,05 согласно критерию Манна-Уитни для независимых выборок.*

анатомического рецидива среди пациентов обеих групп не было. При изучении функциональных результатов выявлено, что по данным оценки по шкале запоров Cleveland Clinic в обеих группах отмечено значительное уменьшение симптомов обструктивной дефекации: 14,3 ± 3,5 баллов до операции и 6,8 ± 1,3 — в основной группе, и 13,5 ± 4,2 баллов против 7,1 ± 1,8 — в контрольной. Согласно критерию Манна-Уитни для зависимых выборок различия до/после были статистически значимы в обеих группах — $p < 0,05$ в каждом случае. Пациентки отметили значительное улучшение качества жизни, что отражено в опроснике P-Qol: средний балл — 5,6 ± 4,1 в основной группе и 6,1 ± 5,1 — в контрольной после хирургического лечения, против 57,9 ± 25,3 и 65,1 ± 29,3 до операции, соответственно (согласно критерию Манна-Уитни для зависимых выборок различия до/после были статистически значимы в обеих группах, $p < 0,05$ — в каждом случае).

ОБСУЖДЕНИЕ

Лапароскопическая вентральная ректопексия является на сегодняшний день широко распространенным видом оперативного вмешательства в коррекции пролапса заднего компартмента, о чем опосредованно свидетельствует большое число исследований, посвященных эффективности и безопасности данного вмешательства, а также сопоставлению его результатов с другими способами коррекции ПТО [4, 8–31]. Предложенная D'Hoore техника предусматривает выполнение диссекции тканей в области ректовагинальной перегородки от самой глубокой точки прямокишечно-маточного углубления вдоль ректовагинальной фасции до уровня мышц тазового дна с последующей установкой сетчатого импланта в форме ленты и фиксацией его противоположного конца к передней продольной связке позвоночника в области мыса крестца.

Вместе с широким внедрением роботической хирургии в мировую практику произошло освоение методики выполнения данной операции с применением хирургического робота. Оценка соотношения «затраты — эффективность» не являлась целью настоящего исследования, однако известно, что выполнение роботической ректопексии в сравнении с лапароскопической операцией является более дорогостоящим за счет высокой стоимости переоборудования операционной, а также более длительного времени вмешательства и, соответственно, трудозатрат всей операционной бригады на осуществление лечения одного пациента. Применение же 3D-лапароскопии позволяет реализовать преимущества роботического вмешательства, такие как лучшая визуализация в анатомически узких пространствах малого таза, обеспечивающая более точную диссекцию наряду с меньшим риском травмы анатомических структур и мелких кровеносных сосудов, без существенного увеличения экономических затрат.

Другим преимуществом использования 3D-лапароскопии, с точки зрения организации здравоохранения, является вопрос обучающей кривой для хирурга. Использование робот-ассистированных хирургических систем подразумевает специальное обучение не только оперирующего врача, но и всей

Таблица 4. *Сравнительная таблица отдаленных результатов лапароскопической 3D и 2D вентральной ректопексии (средний период наблюдения 21 ± 20,3 месяцев).*
Table 4. *Late results of laparoscopic 3D and 2D ventral mesh rectopexy (mean follow-up period 21 ± 20.3 months).*

	Основная группа — 3D лапароскопическая ректопексия (*n* = 29)	Контрольная группа — 2D лапароскопическая ректопексия (*n* = 32)	Стат. различия
Рецидив через 12 месяцев по POP-Q, абс. (%)	0	0	-
Cleveland Clinic Constipation scale score после операции (max — 30), Me [Q_1;Q_2]	7 [6;8]	8 [7;8]	*p* = 0,42
Incontinence scale score (max — 20), Me [Q_1;Q_2]	0 [0;1]	1 [0;1]	*p* = 0,06
Стрессовое недержание мочи, % (абс.)	3,5% (1)	9,4% (3)	*p* = 0,35
P-Qol score (max — 115) через 12 месяцев, Me [Q_1;Q_2]	6 [1;9]	4 [2;11,5]	*p* = 0,64
PGII (Patient Global Impression of Improvement), Me [Q_1;Q_2]	1 [1;1]	1 [1;2]	*p* = 0,4

*Примечание: *различия статистически значимы при p ≤ 0,05.*

бригады. Напротив, применение 3D-лапароскопии не требует специального обучения для хирурга, владеющего навыками видеоэндоскопических вмешательств.

В доступной литературе исследований на тему выполнения лапароскопической вентральной ректопексии с использованием 3D-оборудования на момент написания данной статьи обнаружено не было. В настоящее исследование был включен 61 пациент с выраженным ректоцеле и/или выпадением прямой кишки. Эти пациентки составили основную группу (29 пациенток) и контрольную (32 пациентки). Средний период наблюдения составил 21 ± 20,3 месяцев. Одним из показаний к выбору лапароскопического метода коррекции ректоцеле было отсутствия у пациентки выраженных дефектов 3 уровня фиксации органов малого таза по De Lancey, то есть отсутствия изменения анатомии промежности, т.к. трансабдоминальные методики не предполагают коррекции данных дефектов.

Проведенное исследование показало статистически значимые преимущества использования 3D-лапароскопии по сокращению времени операции, объема интраоперационной кровопотери, выраженности послеоперационного болевого синдрома. Средняя длительность оперативного вмешательства в основной группе составила 74,1 ± 14 минут, тогда как в контрольной — 87,1 ± 24,3 мин. Объем интраоперационной кровопотери в группе 3D-лапароскопии составил 19,8 ± 9,6 мл, в подгруппе традиционной 2D-лапароскопии — 55 ± 39,2 мл. Объёмное изображение позволяло хирургу осуществлять манипуляции в условиях лучшей визуализации и удобства выполнения основных приемов, что опосредованно отразилось на прецизионности установки и фиксации сетчатого импланта. Оценку травматичности операции проводили опосредованно по выраженности болевого синдрома по ВАШ через 24 часа после вмешательства. Медиана боли в группе 3D-лапароскопии составила 18 мм, в подгруппе традиционной 2D-лапароскопии — 22,5 мм.

Особенно важным аспектом послеоперационного наблюдения пациентов считали оценку ректовагинального пространства и области установки сетчатого импланта при накоплении экссудата, формировании гематом и сером по результатам ТВУЗИ на 2–3 сутки после вентральной ректопексии, средний объем жидкостной полости в области сетчатого импланта в основной группе был 21,2 ± 9,7 см^3 (от 3 до 115 см^3), а в контрольной — 30,7 ± 25,6 см^3 (от 5 до 120 см^3). При повторном УЗ-исследовании в сроки 2–3 недели с момента оперативного лечения объем полости уменьшился, составив 5,4 ± 3,6 см^3 и 6,7 ± 5,3 см^3 в основной и контрольной группах, соответственно. Объем жидкостной полости в области сетки косвенно указывает на точность выполнения диссекции тканей и физиологичность установки сетчатого импланта и отражает результат выполнения самого технически сложного этапа операции — разделения ректовагинальной перегородки.

Эргономичность работы хирурга и более лучшие условия для визуализации отразились также на психоэмоциональной напряженности и усталости оператора. Средний балл по шкале POMS для хирурга после традиционной ректопексии составил 87,3 ± 30,8 балла, тогда как после проведения операции с применением 3D-оборудования составил 56,4 ± 33,5.

При идентичной технике оперативного вмешательства в отношении функциональных результатов операции существенных различий не отмечено, что и было подтверждено в исследовании. При контрольном осмотре через 12 месяцев анатомического рецидива среди пациентов обеих групп выявлено не было. По данным оценки по шкале запоров Cleveland Clinic в обеих группах наблюдалось значительное уменьшение симптомов обструктивной дефекации: 14,3 ± 3,5 баллов до операции и 6,8 ± 1,3 — в основной группе, и 13,5 ± 4,2 баллов против 7,1 ± 1,8 — в контрольной. Пациенты отметили значительное улучшение качества жизни, что отражено в опроснике P-Qol: средний балл 5,6 ± 4,1 — в основной группе и 6,1 ± 5,1 — в контрольной после хирургического

лечения, против 57,9 ± 25,3 и 65,1 ± 29,3 — до операции. Проведение контрольного осмотра через 1 год после оперативного вмешательства мы считали адекватным периодом наблюдения для данного сравнительного исследования.

Таким образом, применение технологии 3D-лапароскопической хирургии делает процедуру вентральной ректопексии сетчатым имплантом менее травматичной по сравнению с традиционной 2D лапароскопией, что отражается объемом интраоперационной кровопотери, длительностью вмешательства, уменьшением послеоперационного болевого синдрома. Эти факторы позволяют добиться более физиологичной укладки сетки, о чем косвенно свидетельствует уменьшение объема жидкостной полости в области установки сетчатого импланта.

ВЫВОДЫ

Применение 3D-лапароскопии при выполнении вентральной ректопексии сетчатым имплантом пациентам с ректоцеле и/или выпадением прямой кишки сопоставимо по отдаленным анатомическим и функциональным результатам с традиционными лапароскопическими операциями. Однако в отношении травматичности вмешательства первая имеет лучшие результаты, обусловленные более точной визуализацией анатомических ориентиров в ограниченных пространствах малого таза, прецизионной диссекцией, что подтверждается уменьшением времени оперативного вмешательства, снижением выраженности послеоперационного болевого синдрома по визуально-аналоговой шкале, снижением объема интраоперационной кровопотери. Об уменьшении степени травмы анатомических структур и физиологичности укладки сетки опосредованно позволяет судить уменьшение тканевой реакции, выражающееся в объеме экссудата в области установленного импланта. К преимуществам 3D-лапароскопии можно также отнести большее удобство и эргономичность работы для хирурга, отраженные в снижении усталости по шкале POMS после выполненной операции, при незначительном повышении экономических затрат на установку и использование необходимого 3D оборудования.

УЧАСТИЕ АВТОРОВ

Концепция и дизайн исследования: *Хитарьян А.Г., Головина А.А.*
Сбор и обработка материала: *Головина А.А., Ковалев С.А., Ромодан Н.А., Алибеков А.З., Чепурная И.А., Шимченко Д.К.*
Статистическая обработка: *Головина А.А., Чепурная И.А., Шимченко Д.К.*
Написание текста: *Хитарьян А.Г., Головина А.А.*
Редактирование: *Хитарьян А.Г., Головина А.А.*

AUTHORS CONTRIBUTION

Concept and design of the study: *Alexander G. Khitaryan, Anastasia A. Golovina*
Collection and processing of material: *Anastasia A. Golovina, Sergey A. Kovalev, Natalia A. Romodan, Albert Z. Alibekov, Inna A. Chepurnaya, Diana K. Shimchenko*
Statistical processing: *Anastasia A. Golovina, Inna A. Chepurnaya, Diana K. Shimchenko*
Text writing: *Alexander G. Khitaryan, Anastasia A. Golovina*
Editing: *Alexander G. Khitaryan, Anastasia A. Golovina*

СВЕДЕНИЯ ОБ АВТОРАХ

Хитарьян А.Г. — д.м.н., проф., зав.кафедрой хирургических болезней № 3 ФГБОУ ВО «РостГМУ»; заведующий хирургическим отделением ЧУЗ «Клиническая больница «РЖД-Медицина», г. Ростов-на-Дону
Головина А.А. — врач-хирург ЧУЗ «Клиническая больница «РЖД-Медицина»; аспирант кафедры хирургических болезней № 3 ФГБОУ ВО «РостГМУ», г. Ростов-на-Дону
Ковалев С.А. — к.м.н., доцент кафедры хирургических болезней № 3 ФГБОУ ВО «РостГМУ»; врач-хирург ЧУЗ «Клиническая больница «РЖД-Медицина», г. Ростов-на-Дону
Ромодан Н.А. — врач-хирург ЧУЗ «Клиническая больница «РЖД-Медицина», г. Ростов-на-Дону
Алибеков А.З. — к.м.н., ассистент кафедры хирургических болезней № 3 ФГБОУ ВО «РостГМУ», г. Ростов-на-Дону
Чепурная И.А. — ординатор кафедры хирургических болезней № 3 ФГБОУ ВО «РостГМУ», г. Ростов-на-Дону
Шимченко Д.К. — студент ФГБОУ ВО «РостГМУ», г. Ростов-на-Дону

ORCID

Хитарьян А.Г. — 0000-0002-2108-2362
Головина А.А. — 0000-0001-5647-1192
Ковалёв С.А. — 0000-0001-7697-3384
Алибеков А.З. — 0000-0003-4724-3774
Чепурная И.А. — 0000-0001-5633-3224
Шимченко Д.К. — 0000-0001-9284-0127

ORCID

Alexander G. Khitaryan — 0000-0002-2108-2362
Anastasia A. Golovina — 0000-0001-5647-1192
Sergey A.Kovalev — 0000-0001-7697-3384
Albert Z. Alibekov — 0000-0003-4724-3774
Inna A. Chepurnaya — 0000-0001-5633-3224
Diana K. Shimchenko — 0000-0001-9284-0127

ЛИТЕРАТУРА

1. Wu JM, Matthews CA, Conover MM, Pate V et al. Lifetime risk of stress urinary incontinence or pelvic organ prolapse surgery. *Obstetrics and gynecology*. 2014;123:1201–6.
2. Wu JM, Wechter ME, Geller EJ, Nguyen TV, Visco AG. Hysterectomy rates in the United States, 2003. *Obstetrics and gynecology*. 2007;110:1091–5.
3. Wu JM, Hundley AF, Fulton RG, Myers ER. Forecasting the prevalence of pelvic floor disorders in U.S. Women: 2010 to 2050. *Obstet Gynecol*. 2009 Dec;114(6):1278–83.
4. Фоменко О.Ю., Шелыгин Ю.А., Порядин Г.В., Титов А.Ю. и соавт. Функциональное состояние мышц тазового дна у пациентов с синдромом обструктивной дефекации. *Колопроктология*. 2017;2:55–61. DOI: 10.33878/2073-7556-2017-0-2-55-61
5. Гончарова Е.П., Зароднюк И.В. Магнитно-резонансная дефекография при синдроме опущения промежности (обзор литературы). *Колопроктология*. 2020;1(19):117–130. DOI: 10.33878/2073-7556-2020-19-1-117-130
6. Maher C, Feiner B, Baessler K, Christmann-Schmid C, et al. Surgery for women with apical vaginal prolapse. *Cochrane Database of Systematic Reviews*. 2016, Issue 10. Art. No.: CD012376. DOI: 10.1002/14651858.CD012376
7. Rosamilia LA, Dwyer PL, Alvarez J, Chao F, et al. Randomised controlled trial of posthysterectomy vaginal vault prolapse treatment with extraperitoneal vaginal uterosacral ligament suspension with anterior mesh reinforcement vs sacrocolpopexy (open/laparoscopic). *International Urogynecology Journal*. 2012;23:S151.
8. Rondini C, Braun H, Alvarez J, Urzúa MJ, et al. High uterosacral vault suspension vs Sacrocolpopexy for treating apical defects: a randomized controlled trial with twelve months follow-up. *International Urogynecology Journal*. 2015;26(8):1131–8.
9. D'Hoore A, Cadoni R, Penninckx F (2004) Long-term outcome of laparoscopic ventral rectopexy for total rectal prolapse. *Br J Surg*. 91 (11):1500–1505.
10. Boons P, Collinson R, Cunningham C, Lindsey I Laparoscopic ventral rectopexy for external rectal prolapse improves constipation and avoids de novo constipation. *Colorectal Dis*. 2010;12(6):526–532. DOI: 10.1111/j.1463-1318.2009.01859 .x
11. Wijffels N, Cunningham C, Dixon A, Greenslade G, et al. Laparoscopic ventral rectopexy for external rectal prolapse is safe and effective in the elderly. Does this make perineal procedures obsolete? *Colorectal Dis*. 2011;13(5):561–566. DOI: 10.1111/j.1463-1318.2010.02242.x
12. Faucheron JL, Voirin D, Riboud R, Waroquet PA, et al. Laparoscopic anterior rectopexy to the promontory for full-thickness rectal prolapse in 175 consecutive patients: short- and longterm follow-up. *Dis Colon Rectum*. 2012;55:660–665.
13. Formijne Jonkers HA, Maya A, Draaisma WA, Bemelman WA, et al. Laparoscopic resection rectopexy versus laparoscopic ventral rectopexy for complete rectal prolapse. *Tech Coloproctol*. 2014;18(7):641–646. DOI: 10.1007/s1015 1-014-1122-3
14. Mehmood RK, Parker J, Bhuvimanian L, Qasem E, et al. Short-term outcome of laparoscopic versus robotic ventral mesh rectopexy for full-thickness rectal prolapse. Is robotic superior? *Int J Colorectal Dis*. 2014;29(9):1113–1118. DOI: 10.1007/s0038 4-014-1937-4
15. Bjerke T, Mynster T. Laparoscopic ventral rectopexy in an elderly population with external rectal prolapse: clinical and anal manometric results. *Int J Colorectal Dis*. 2014;29(10):1257–1262. DOI: 10.1007/s0038 4-014-1960-5
16. Randall J, Smyth E, McCarthy K, Dixon AR. Outcome of laparoscopic ventral mesh rectopexy for external rectal prolapse. *Colorectal Dis*. 2014;16(11):914–919. DOI: 10.1111/codi.12741
17. Gosselink MP, Joshi H, Adusumilli S, van Onkelen RS, et al. Laparoscopic ventral rectopexy for faecal incontinence: equivalent benefit is seen in internal and external rectal prolapse. *J Gastrointest Surg*. 2015;19(3):558–563. DOI: 10.1007/s1160 5-014-2696-9
18. Consten EC, van Iersel JJ, Verheijen PM, Broeders IA, et al. Long-term outcome after laparoscopic ventral mesh rectopexy: an observational study of 919 consecutive patients. *Ann Surg*. 2015;262(5):742–747. DOI: 10.1097/sla.00000 00000 00140 1 discussion 747–748
19. Chandra A, Kumar S, Maurya AP, Gupta V, et al. Laparoscopic ventral mesh rectopexy for complete rectal prolapse: a retrospective study evaluating outcomes in North Indian population. *World J Gastrointest Surg*. 2016;8(4):321–325. DOI: 10.4240/wjgs.v8.i4.321
20. Rautio T, Makela-Kaikkonen J, Vaarala M, Kairaluoma M, et al. Laparoscopic ventral rectopexy in male patients with external rectal prolapse is associated with a high reoperation rate. *Tech Coloproctol*. 2016;20(10):715–720. DOI: 10.1007/s10151-016-1528-1
21. Lundby L, Iversen LH, Buntzen S, Wara P, et al. Bowel function after laparoscopic posterior sutured rectopexy versus ventral mesh rectopexy for rectal prolapse: a double-blind, randomised single-centre study. *Lancet Gastroenterol Hepatol*. 2016;1(4):291–297. DOI: 10.1016/S2468-1253(16)30085 -1 Surgical Endoscopy (2019) 33:2444–2455 2455
22. Emile SH, Elbanna H, Youssef M, Thabet W, et al. Laparoscopic ventral mesh rectopexy vs Delorme's operation in management of complete rectal prolapse: a prospective randomized study. *Colorectal Dis*. 2017;19(1):50–57. DOI: 10.1111/codi.13399
23. Luglio G, Tarquini R, Giglio MC, Sollazzo V, et al. Ventral mesh rectopexy versus conventional suture technique: a single-institutional experience. *Aging Clin Exp Res*. 2017;29(Suppl 1):79–82. DOI: 10.1007/s4052 0-016-0672-9
24. Fu CW, Stevenson AR. Risk factors for recurrence after laparoscopic ventral rectopexy. *Dis Colon Rectum*. 2017;60(2):178–186. DOI: 10.1097/DCR.00000 00000 00071 0
25. Madbouly KM, Youssef M. Laparoscopic ventral rectopexy versus laparoscopic wells rectopexy for complete rectal prolapse: long-term results. *J Laparoendosc Adv Surg Tech A*. 2018;28(1):1–6. DOI: 10.1089/lap.2017.0012
26. Chandra A, Singh P, Kumar S, Chopra N, et al. Laparoscopic ventral rectopexy: a viable option in procidentia with redundant sigmoid — an Indian perspective. *J Minim Access Surg*. 2018;14(4):304–310. DOI: 10.4103/jmas.jmas_106_17
27. Munz Y, Moorthy K, Kudchadkar R, et al. Robotic assisted rectopexy. *Am J Surg*. 2004;187:88–92.
28. Ayav A, Bresler L, Hubert J, Brunaud L, et al. Robotic-assisted pelvic organ prolapse surgery. *Surg Endosc*. 2005;19:1200–3.
29. Makela-Kaikkonen J, et al. Robot-assisted versus laparoscopic ventral rectopexy for external, internal rectal prolapse and enterocele: a randomised controlled trial. *Colorectal Dis*. 2016;18(10):1010–1015.
30. Mehmood RK, et al. Short-term outcome of laparoscopic versus robotic ventral mesh rectopexy for full-thickness rectal prolapse. Is robotic superior? *Int J Colorectal Dis*. 2014;29(9):1113–1118.
31. Makela-Kaikkonen J, et al. Robotic-assisted and laparoscopic ventral rectopexy in the treatment of rectal prolapse: a matched-pairs study of operative details and complications. *Tech Coloproctol*. 2014;18(2):151–155.
32. Mantoo S, et al. Is robotic-assisted ventral mesh rectopexy superior to laparoscopic ventral mesh rectopexy in the management of obstructed defaecation? *Colorectal Dis*. 2013;15(8):e469–e475.
33. Faucheron JL, et al. Day case robotic ventral rectopexy compared with day case laparoscopic ventral rectopexy: a prospective study. *Tech Coloproctol*. 2016;20(10):695–700.
34. Воробьев Г.И. Основы колопроктологии. М.: МИА, 2006; pp. 193–208.
35. Persu C, Chapple CR, Cauni V, Gutue S, et al. «Pelvic Organ

Prolapse Quantification System (POP–Q) — a new era in pelvic prolapse staging». *Journal of Medicine and Life*. 2011;4(1):75–81. PMID 21505577.
36. Digesu GA, Khullar V, Cardozo L, Robinson D, et al. P-QOL: a validated questionnaire to assess the symptoms and quality of life of women with urogenital prolapse. *Int Urogynecol J*. 2005;16:176–181; DOI: 10.1007/s00192-004-1225-x
37. Sohl W, Wexner SD. Pelvic Floor DysfunctionSpringer, London. 2008;Chapter 14-2, pp. 353-357,
38. Andrade E, Arce C, Torrado J, Garrido J, et al. Factor structure and invariance of the POMS Mood State Questionnaire in Spanish. *Span J Psychol*. 2010;13(1):444–452 22.]
39. Srikrishna S, Robinson D, Cardozo. Validation of the patient global impression of improvement (PGI-I) for urogenital prolapse. *Int Urogynecol J Pelvic Floor Dysfunct*. 2010;21:523–8.
40. Schulz KF, Altman DG, Moher D; CONSORT Group. CONSORT 2010 statement: updated guidelines for reporting parallel group randomised trials. *BMJ*. 2010 Mar 23;340:c332.

REFERENCES

1. Wu JM, Matthews CA, Conover MM, Pate V, et al. Lifetime risk of stress urinary incontinence or pelvic organ prolapse surgery. *Obstetrics and gynecology*. 2014;123:1201–6.
2. Wu JM, Wechter ME, Geller EJ, Nguyen TV, Visco AG. Hysterectomy rates in the United States, 2003. *Obstetrics and gynecology*. 2007;110:1091–5.
3. Wu JM, Hundley AF, Fulton RG, Myers ER. Forecasting the prevalence of pelvic floor disorders in U.S. Women: 2010 to 2050. *Obstet Gynecol*. 2009 Dec;114(6):1278–83.
4. Fomenko O.Yu., Shelygin Yu.A. Poryadin G.V., Titov A.Yu. et al. Functional state of the pelvic floor muscles in patients with the pelvic prolapse. *Koloproktologia*. 2017;2:55–61. (in Russ.). DOI: 10.33878/2073-7556-2017-0-2-55-61
5. Goncharova E.P., Zarodnyuk I.V. MRI defectography in pelvic floor descent syndrome (review). *Koloproktologia*. 2020;1(19):117–130. (in Russ.). DOI: 10.33878/2073-7556-2020-19-1-117-130
6. Maher C, Feiner B, Baessler K, Christmann-Schmid C, et al. Surgery for women with apical vaginal prolapse. *Cochrane Database of Systematic Reviews*. 2016, Issue 10. Art. No.: CD012376. DOI: 10.1002/14651858.CD012376
7. Rosamilia LA, Dwyer PL, Alvarez J, Chao F, et al. Randomised controlled trial of posthysterectomy vaginal vault prolapse treatment with extraperitoneal vaginal uterosacral ligament suspension with anterior mesh reinforcement vs sacrocolpopexy (open/laparoscopic). *International Urogynecology Journal*. 2012;23:S151.
8. Rondini C, Braun H, Alvarez J, Urzúa MJ, et al. High uterosacral vault suspension vs Sacrocolpopexy for treating apical defects: a randomized controlled trial with twelve months follow-up. *International Urogynecology Journal*. 2015;26(8):1131–8.
9. D'Hoore A, Cadoni R, Penninckx F (2004) Long-term outcome of laparoscopic ventral rectopexy for total rectal prolapse. *Br J Surg*. 91 (11):1500–1505.
10. Boons P, Collinson R, Cunningham C, Lindsey I Laparoscopic ventral rectopexy for external rectal prolapse improves constipation and avoids de novo constipation. *Colorectal Dis*. 2010;12(6):526–532. DOI: 10.1111/j.1463-1318.2009.01859 .x
11. Wijffels N, Cunningham C, Dixon A, Greenslade G, et al. Laparoscopic ventral rectopexy for external rectal prolapse is safe and effective in the elderly. Does this make perineal procedures obsolete? *Colorectal Dis*. 2011;13(5):561–566. DOI: 10.1111/j.1463-1318.2010.02242 .x
12. Faucheron JL, Voirin D, Riboud R, Waroquet PA, et al. Laparoscopic anterior rectopexy to the promontory for full-thickness rectal prolapse in 175 consecutive patients: short- and longterm follow-up. *Dis Colon Rectum*. 2012;55:660–665.
13. Formijne Jonkers HA, Maya A, Draaisma WA, Bemelman WA, et al. Laparoscopic resection rectopexy versus laparoscopic ventral rectopexy for complete rectal prolapse. *Tech Coloproctol*. 2014;18(7):641–646. DOI: 10.1007/s1015 1-014-1122-3
14. Mehmood RK, Parker J, Bhuvimanian L, Qasem E, et al. Short-term outcome of laparoscopic versus robotic ventral mesh rectopexy for full-thickness rectal prolapse. Is robotic superior? *Int J Colorectal Dis*. 2014;29(9):1113–1118. DOI: 10.1007/s0038 4-014-1937-4
15. Bjerke T, Mynster T. Laparoscopic ventral rectopexy in an elderly population with external rectal prolapse: clinical and anal manometric results. *Int J Colorectal Dis*. 2014;29(10):1257–1262. DOI: 10.1007/s0038 4-014-1960-5
16. Randall J, Smyth E, McCarthy K, Dixon AR. Outcome of laparoscopic ventral mesh rectopexy for external rectal prolapse. *Colorectal Dis*. 2014;16(11):914–919. DOI: 10.1111/codi.12741
17. Gosselink MP, Joshi H, Adusumilli S, van Onkelen RS, et al. Laparoscopic ventral rectopexy for faecal incontinence: equivalent benefit is seen in internal and external rectal prolapse. *J Gastrointest Surg*. 2015;19(3):558–563. DOI: 10.1007/s1160 5-014-2696-9
18. Consten EC, van Iersel JJ, Verheijen PM, Broeders IA, et al. Long-term outcome after laparoscopic ventral mesh rectopexy: an observational study of 919 consecutive patients. *Ann Surg*. 2015;262(5):742–747. DOI: 10.1097/sla.00000 00000 00140 1 discussion 747–748
19. Chandra A, Kumar S, Maurya AP, Gupta V, et al. Laparoscopic ventral mesh rectopexy for complete rectal prolapse: a retrospective study evaluating outcomes in North Indian population. *World J Gastrointest Surg*. 2016;8(4):321–325. DOI: 10.4240/wjgs.v8.i4.321
20. Rautio T, Makela-Kaikkonen J, Vaarala M, Kairaluoma M, et al. Laparoscopic ventral rectopexy in male patients with external rectal prolapse is associated with a high reoperation rate. *Tech Coloproctol*. 2016;20(10):715–720. DOI: 10.1007/s10151-016-1528-1
21. Lundby L, Iversen LH, Buntzen S, Wara P, et al. Bowel function after laparoscopic posterior sutured rectopexy versus ventral mesh rectopexy for rectal prolapse: a double-blind, randomised single-centre study. *Lancet Gastroenterol Hepatol*. 2016;1(4):291–297. DOI: 10.1016/S2468-1253 (16)30085 -1 Surgical Endoscopy (2019) 33:2444–2455 2455
22. Emile SH, Elbanna H, Youssef M, Thabet W, et al. Laparoscopic ventral mesh rectopexy vs Delorme's operation in management of complete rectal prolapse: a prospective randomized study. *Colorectal Dis*. 2017;19(1):50–57. DOI: 10.1111/codi.13399
23. Luglio G, Tarquini R, Giglio MC, Sollazzo V, et al. Ventral mesh rectopexy versus conventional suture technique: a single-institutional experience. *Aging Clin Exp Res*. 2017;29(Suppl 1):79–82. DOI: 10.1007/s4052 0-016-0672-9
24. Fu CW, Stevenson AR. Risk factors for recurrence after laparoscopic ventral rectopexy. *Dis Colon Rectum*. 2017;60(2):178–186. DOI: 10.1097/DCR.00000 00000 00071 0
25. Madbouly KM, Youssef M. Laparoscopic ventral rectopexy versus laparoscopic wells rectopexy for complete rectal prolapse: long-term results. *J Laparoendosc Adv Surg Tech A*. 2018;28(1):1–6. DOI: 10.1089/lap.2017.0012
26. Chandra A, Singh P, Kumar S, Chopra N, et al. Laparoscopic ventral rectopexy: a viable option in procidentia with redundant sigmoid — an Indian perspective. *J Minim Access Surg*. 2018;14(4):304–310. DOI: 10.4103/jmas.jmas_106_17
27. Munz Y, Moorthy K, Kudchadkar R, et al. Robotic assisted rectopexy. *Am J Surg*. 2004;187:88–92.
28. Ayav A, Bresler L, Hubert J, Brunaud L, et al. Robotic-assisted pelvic organ prolapse surgery. *Surg Endosc*. 2005;19:1200–3.

29. Makela-Kaikkonen J, et al. Robot-assisted versus laparoscopic ventral rectopexy for external, internal rectal prolapse and enterocele: a randomised controlled trial. *Colorectal Dis*. 2016;18(10):1010–1015.
30. Mehmood RK, et al. Short-term outcome of laparoscopic versus robotic ventral mesh rectopexy for full-thickness rectal prolapse. Is robotic superior? *Int J Colorectal Dis*. 2014;29(9):1113–1118.
31. Makela-Kaikkonen J, et al. Robotic-assisted and laparoscopic ventral rectopexy in the treatment of rectal prolapse: a matched-pairs study of operative details and complications. *Tech Coloproctol*. 2014;18(2):151–155.
32. Mantoo S, et al. Is robotic-assisted ventral mesh rectopexy superior to laparoscopic ventral mesh rectopexy in the management of obstructed defaecation? *Colorectal Dis*. 2013;15(8):e469–e475.
33. Faucheron JL, et al. Day case robotic ventral rectopexy compared with day case laparoscopic ventral rectopexy: a prospective study. *Tech Coloproctol*. 2016;20(10):695–700.
34. Vorobiev G.I. Osnovy koloproktologii. M.: MIA. 2006; pp. 193–208. (in Russ.).
35. Persu C, Chapple CR, Cauni V, Gutue S, et al. “Pelvic Organ Prolapse Quantification System (POP–Q) — a new era in pelvic prolapse staging”. *Journal of Medicine and Life*. 2011;4(1):75–81. PMID 21505577.
36. Digesu GA, Khullar V, Cardozo L, Robinson D, et al. P-QOL: a validated questionnaire to assess the symptoms and quality of life of women with urogenital prolapse. *Int Urogynecol J*. 2005;16:176–181; DOI: 10.1007/s00192-004-1225-x
37. Sohl W, Wexner SD. Pelvic Floor DysfunctionSpringer, London. 2008;Chapter 14-2, pp. 353-357,
38. Andrade E, Arce C, Torrado J, Garrido J, et al. Factor structure and invariance of the POMS Mood State Questionnaire in Spanish. *Span J Psychol*. 2010;13(1):444–452 22.]
39. Srikrishna S, Robinson D, Cardozo. Validation of the patient global impression of improvement (PGI-I) for urogenital prolapse. *Int Urogynecol J Pelvic Floor Dysfunct*. 2010;21:523–8.
40. Schulz KF, Altman DG, Moher D; CONSORT Group. CONSORT 2010 statement: updated guidelines for reporting parallel group randomised trials. *BMJ*. 2010 Mar 23;340:c332.