https://doi.org/10.33878/2073-7556-2020-19-4-10-31

Check for updates CC BY 4.0

ОСОБЕННОСТИ ПЕРИАНАЛЬНЫХ ИНФЕКЦИОННЫХ ОСЛОЖНЕНИЙ У БОЛЬНЫХ ГРАНУЛОЦИТОПЕНИЕЙ И ОПУХОЛЕВЫМИ ЗАБОЛЕВАНИЯМИ СИСТЕМЫ КРОВИ

Штыркова С.В., Клясова Г.А., Карагюлян С.Р., Гемджян Э.Г., Данишян К.И.

ФГБУ «НМИЦ гематологии» Минздрава России (Новый Зыковский проезд, д.4, г. Москва, 125167, Россия)

ЦЕЛЬ: изучить особенности перианальной инфекции (ПИ) у пациентов с гранулоцитопенией (ГЦП) и опухолевыми заболеваниями системы крови.

ПАЦИЕНТЫ И МЕТОДЫ: в проспективное исследование (2016-2018 гг.) включено 95 эпизодов ПИ у 76 пациентов с опухолевыми заболеваниями системы крови (м/ж – 35/44; медиана возраста – 35 лет (17-69)). Диагноз «острый лейкоз» установлен у 43(54,4%) пациентов (ОМЛ - 34(43%); ОЛЛ – 9(11,4) %), неходжкинская лимфома – у 17(21,5%). Выполнено сравнение эпизодов ПИ, развившихся в период ГЦП (количество гранулоцитов менее 0,5x10^9/л) и вне этого периода.

РЕЗУЛЬТАТЫ: эпизоды ПИ в период ГЦП регистрировали статистически значимо чаще, чем без ГЦП (77,9% против 22,1%, относительный риск – 3,5 (95% ДИ: 2,4-5,2). Наибольшее количество эпизодов ПИ на фоне ГЦП отмечено в период проведения химиотерапии (ХТ): на этапах консолидации (28,4%) и индукции (13,3%) ХТ острых лейкозов и ХТ лимфом – 20,3%.

Источником инфицирования перианальных тканей в период ГЦП чаще были анальные трещины (66,2% против 19,1%без ГЦП, p<0,001). Воспалительные изменения в параректальных тканях были клиническими признаками ПИ при ГЦП в 89,2% случаев: инфильтраты в 71,6% (против 23,8% без ГЦП, p<0,001), абсцессы в 8,1% (против 66,7% без ГЦП, p<0,001). В 10,8% случаев ПИ при ГЦП регистрировались только боли в перианальной области и лихорадка. Отсутствие изменений в тканях было при самом низком количестве лейкоцитов (Me 0,2 (0,1-0,5) x10^9/л). Инфекции кровотока выявлены в 15 (20,3%) эпизодах только в период ГЦП, из них в 6 (8,1%) случаях отмечено видовое соответствие микроорганизмов, выделенных из крови и прямой кишки.

В период ГЦП антибактериальная терапия проводилась в 98,6% наблюдений: только антибактериальная терапия применялась в 87,8% эпизодов (против 7,2% без ГЦП, p<0,001); оперативное лечение и антибактериальная терапия - в 10,8% (против 61,9% без ГЦП, p<0,001). У пациентов с ГЦП средняя продолжительность применения антибиотиков была существенно больше в группе оперированных больных, чем в группе пролеченных консервативно (25,5 против 15,1 дней, p=0,05). Результатом антибактериальной терапии в период ГЦП в 83,1% случаев был регресс признаков воспаления; в 13,8% - формирование абсцесса или свища, потребовавшее хирургического лечения; прогрессирование инфекции – 3,1%. С увеличением длительности ГЦП более 30 дней связано увеличение частоты бактериемии (12,5% против 28%, p<0,05); сочетания ПИ с другими инфекциями (25% против 52%, p<0,05); необходимости модификации антибактериальной терапии (16,7 против 40%,p<0,05).

ЗАКЛЮЧЕНИЕ: состояние ГЦП статистически значимо повышает вероятность развития ПИ. Для ПИ, развившейся в условиях ГЦП характерны атипичные, часто скудные клинические проявления и высокая вероятность сепсиса. Основным механизмом инфицирования параректальной клетчатки в период ГЦП является проникновение микроорганизмов через нарушенные тканевые барьеры. Антибактериальная терапии является приоритетным методом лечения ПИ в условиях ГЦП; эффективность антибактериальной терапии составила 83,1%. Необходимость оперативного лечения в период ГЦП ассоциирована с увеличением продолжительности инфекционного эпизода и антибактериальной терапии. Увеличение продолжительности ГЦП является неблагоприятным предиктором в лечении ПИ.

[Ключевые слова: перианальная инфекция, абсцесс, лейкоз, агранулоцитоз, гранулоцитопения, нейтропения, гемобластоз]

КОНФЛИКТ ИНТЕРЕСОВ: Авторы заявляют об отсутствии конфликта интересов.

Исследование не имело источника финансирования.

Для цитирования: Штыркова С.В., Клясова Г.А., Карагюлян С.Р., Гемджян Э.Г., Данишян К.И. Особенности перианальных инфекционных осложнений у больных гранулоцитопенией и опухолевыми заболеваниями системы крови. *Колопроктология*. 2020; т.19, №4, с. 10-31. https://doi.org/10.33878/2073-7556-2020-19-4-10-31

PERIANAL INFECTIOUS COMPLICATIONS IN PATIENTS WITH GRANULOCYTOPENIA AND HAEMATOLOGICAL MALIGNANCIES

Svetlana V.Shtyrkova, Galina A.Klyasova, Suren R.Karagyulyan, Eduard G.Gemdzhian, Karen I.Ntanishyan

National Research Center for Hematology (Novy Zykovsky proezd, 4, Moscow, 125167, Russia)

AIM: to study the perianal infection (PI) in patients with granulocytopaenia (GCP) and hematological malignancies (HM).
PATIENTS AND METHODS: the prospective study (2016-1018) includes 95 episodes of PI in 76 patients with HM (male/female 35/44; mean age of 35 (17-69)). 43(54.4%) of the patients were detected to develop acute leukemia (AML – 34 (43%); ALL – 9(11.4%); NHL – 17(21.5%).
The comparison of PI episodes within the GCP period (number of granulocytes less than 0.5x10^9/l) and without it was done.
RESULTS: PI episodes within the period of GCP were significantly much more often than those without GCP (77.9% vs 22.1%, relative risk 3.5 (95% CI: 2.4-5.2).
The biggest number of PI episodes in the setting of GCP was registered within the period of chemotherapy (ChT): in the phase of consolidation (28.4%) and induction (13.3%) of acute leukemia ChT and lymphomas' ChT (20.3%).
Anal fissures were the most frequent source of PI within GCP period (66.2% vs 19.1% without GCP, p<0.001).
Inflammatory changes in perianal tissues were clinical features of PI in the setting of GCP in 89.2% of the cases: inflammatory mass in 71.6% (vs 23.8% without GCP, p<0.001), abscess in 8.1% (vs 66.7% without GCP, p<0.001).
In 10.8% of the cases of PI with GCP only perianal pain and fever were registered. No tissues change was detected with the lowest WBC count (Me 0.2 (0.1-0.5) x10^9/l). Bloodstream infections were detected in 15 (20.3%) episodes within the period of GCP only, of them in 6 (8.1%) cases the species matching of microorganisms in blood and in rectum was noticed.
Within the period of GCP antibacterial therapy was carried out in 98.6% of the cases: antibacterial therapy alone was applied in 87.8% of the episodes (vs 7.2% without GCP, p<0.001); both antibacterial therapy and surgical treatment were carried out in 10.8% (vs 61.9% without GCP, p<0.001) of the cases. Mean duration of antibiotic treatment of patients with GCP was drastically longer in the group of postoperative patients in comparison with the group of those who had conservative treatment (25.5 vs 15.1 days, p=0.05). Antimicrobial therapy within GCP period resulted into inflammation regress in 83.1% of the cases; abscess or fistula formation, hence surgical treatment in 13.8% of the cases; progression of infection in 3.1% of the cases. Increase of GCP duration up to 30 and more days is connected with bacteremia rate increase (12.5% vs 28%, p<0.05); combinations of PI with other infections (25% vs 52%, p<0.05); requirement of antimicrobial therapy modification (16.7% vs 40%, p<0.05).
CONCLUSION: GCP significantly raises risk of PI. PI that develops in the setting of GCP, is characterized by abnormal, often low clinical manifestations and high risk of sepsis.
Invasion of microorganisms through affected tissue seals is the basic mechanism of perianalinfection within the period of GCP. Antibacterial therapy is the prior method of PI treatment in the settings of GCP; antibacterial therapy efficiency is 83.1%. Need for surgery in the period of GCP is associated with the infectious episode and antibacterial therapy duration increase. Lengthening of GCP is a negative predictor in PI treatment.

[Key words: perinatal infection, abscess, leukemia, agranulocytosis, granulocytopaenia, neutropenia, hemoblastosis]

CONFLICTS OF INTERESTS: The authors declare no conflicts of interest.
The study had no source of funding.

For citation: Shtyrkova S.V., Klyasova G.A., Karagyulyan S.R., Gemdzhian E.G., Ntanishyan K.I. Perianal infectious complications in patients with granulocytopenia and haematological malignancies. *Koloproktologia*. 2020; v.19, no.4, pp. 10-31. https://doi.org/10.33878/2073-7556-2020-19-4-10-31

Адрес для переписки: : Штыркова Светлана Витальевна, ФГБУ «НМИЦ гематологии» Минздрава России, Новый Зыковский пр-д, д.4, Москва, 125167, Россия; тел. моб.: +7 (916) 136-04-21, тел. раб.: +7 (495) 612-61-91; e-mail: sv-styrkova@mail.ru

Address for correspondence: Shtyrkova S.V., National Research Center for Hematology, Novy Zykovsky proezd, 4, Moscow, 125167, Russia; +7(916)136-04-21, +7(495)612-61-91; e-mail: sv-styrkova@mail.ru

Дата поступления – 01.08.2020 *После доработки – 10.09.2020* *Принято к публикации – 09.12.2020*
Received – 01.08.2020 *Revised – 10.09.2020* *Accepted for publication – 09.12.2020*

СПИСОК СОКРАЩЕНИЙ

АА – апластическая анемия
БЛРС - β-лактамазы расширенного спектра
ГЦП – гранулоцитопения
ММ – множественая миелома
МРТ - магнитно-резонансная томография
ОЛЛ – острый лимфобластный лейкоз
ОМЛ – острый миелоидный лейкоз
ПИ – перианальная инфекция
ХТ – химиотерапия

ВВЕДЕНИЕ

Ведущим фактором развития инфекционных осложнений в онкогематологии является гранулоцитопения (ГЦП). Частота инфекционных осложнений возрастает при снижении количества гранулоцитов менее 1,0x10^9 /л и значительно увеличивается при гранулоцитах менее 0,5x10^9 /л. В этих условиях у микроорганизмов, которые колонизируют слизистые и не являются патогенными, появляется возможность проникать через поврежденные тканевые барьеры и

вызывать инфекции, включая бактериемию [1]. ГЦП может быть как проявлением самого гематологического заболевания, так и следствием противоопухолевой терапии. Частота инфекционных поражений перианальных тканей у онкогематологических больных в период ГЦП достигает 10,8% [2].

Отсутствие гранулоцитов существенным образом меняет не только частоту возникновения, но и клинические проявления инфекционных процессов. Формирование воспалительных изменений в тканях может быть отсроченным и иметь атипичные формы. Для описания инфекций в перианальной области у таких пациентов используют термин «аноректальная» или «перианальная инфекция» (ПИ), который включает в себя как аноректальные абсцессы и свищи, так и другие клинические формы, такие как: воспалительная инфильтрация, изъязвления, некрозы, поражение мягких тканей вследствие гематогенного распространения инфекции и др. [3-9].

Характерной чертой инфекционных процессов, протекающих на фоне ГЦП, является сочетание скудности клинической картины и местных проявлений с высокой частотой сепсиса и летальности [1]. Аноректальная боль может быть единственным симптомом ПИ у пациентов с тяжелой ГЦП [3]. Доля инфекционных осложнений, протекающих без существенного повышения температуры тела у пациентов с онкогематологическими заболеваниями, получающих современную химиотерапию (ХТ), составляет 20-28% [1-3]. Особенно часто инфекционные процессы без лихорадки наблюдаются на фоне терапии глюкокортикостероидами. Сепсис среди пациентов с ПИ и ГЦП регистрируется в 20-33% случаев [9,10]. ПИ является одной из причин развития септического шока у больных с нейтропенией [5,9].

В публикациях 80-90-х годов показана высокая летальность среди пациентов с ПИ и ГЦП, достигающая 50% [3,11]. В современных исследованиях показатель летальности, связанной с ПИ, не превышает 5% [2,5,7,10,16]. Снижение летальности авторы связывают с ранней диагностикой и ранним началом антимикробной терапии, применением колоний стимулирующего фактора для сокращения сроков периодов ГЦП [7].

Представление об особенностях течения инфекционного процесса в параректальной клетчатке у больных с ГЦП, факторах, определяющих прогноз, необходимо для определения оптимальной тактики и успешного лечения.

ЦЕЛЬ ИССЛЕДОВАНИЯ

Изучить особенности перианальной инфекции (ПИ) у пациентов с гранулоцитопенией (ГЦП) и опухолевыми заболеваниями системы крови.

ПАЦИЕНТЫ И МЕТОДЫ

Критериями включения пациентов в исследование являлись: установленный диагноз гемобластоза и наличие признаков ПИ. Пациенты находились на лечении в НМИЦ Гематологии (Москва) с 2016 по 2018 гг. Анализировали все эпизоды ПИ за данный период времени.

В соответствии с протоколом исследования была создана база данных, которая включала следующую информацию: возраст, пол пациента; диагноз гематологического заболевания и этап лечения; наличие и длительность ГЦП; клинические проявления ПИ, длительность эпизода ПИ; вариант лечения; исход воспаления; данные лабораторных и микробиологических исследований.

Тяжелую степень ГЦП констатировали при снижении абсолютного количества гранулоцитов (нейтрофилов) менее $0{,}5 \times 10^9$/л. Для проведения анализа и выявления значения ГЦП все эпизоды ПИ были разделены на две группы: первая группа – эпизоды, развившиеся на фоне тяжелой ГЦП; вторая - без ГЦП. Наличие признаков воспаления параректальной клетчатки оценивали клинически на основании жалоб больного, наличия лихорадки, местных признаков ПИ в виде отека, гиперемии, болезненности тканей перианальной области. При клинически неясном диагнозе данные осмотра были дополнены визуализацией с помощью магниторезонансной (МРТ) или компьютерной томографии (КТ). МРТ/КТ признаками ПИ являлось наличие полостей в параректальной клетчатке, скоплений жидкости, дефектов стенки прямой кишки и свищевых ходов. У больных с ГЦП при наличии клинических данных достаточным МРТ/КТ признаком ПИ считали наличие отека параректальной клетчатки. Отдельно оценивали источники инфицирования на основании осмотра или данных МРТ/КТ.

На основании полученных данных определяли клинические формы ПИ: абсцесс, инфильтрат или некрозы. У больных с тяжелой ГЦП наличие боли в перианальной области и лихорадки считали достаточными признаками очага инфекции.

Для выявления характера микрофлоры проводили микробиологическое исследование мазков со слизистой прямой кишки при поступлении пациента в стационар, исследование повторяли при выявлении очага инфекции, проводили мониторинг при противомикробной терапии. При температуре более 38°С забирали кровь из вены и исследовали гемокультуру. При рассмотрении ПИ как возможного источника инфекции при сепсисе учитывали вид микроорганизмов, выделенных из прямой кишки и крови.

При выявлении ПИ у больных с ГЦП назначали внутри-

Таблица 1. *Характеристики пациентов с перианальной инфекцией*
Table 1. *Characteristics of patients with perinatal infection (PI)*

Показатель	Число пациентов n(%)
Число пациентов	79
Пол м/ж	35/44
Возраст медиана (размах) лет	35(17-69)
Диагноз	
Острые миелоидные лейкозы	34 (43)
Острый лимфобластный лейкоз	9 (11,4)
Неходжкинские лимфомы	17(21,5)
Лимфома Ходжкина	6 (7,6)
Апластическая анемия	6 (7,6)
Множественная миелома	4 (5,1)
Прочие	3 (3,8)
Переведены из других стационаров	8(10,1)
Пациенты с 1 эпизодом ПИ	67(84,8)
Пациенты с 2 эпизодами ПИ	8(10,1)
Пациенты с 3 эпизодами ПИ	4(5,1)

венно антибиотики. Для стартовой антибактериальной терапии использовали β-лактамные антибиотики с ингибиторами β-лактамаз (пиперациллин/тазобактам или цефоперазон/сульбактам) или карбапенем с антипсевдомонадной активностью (имипенем/циластин, меропенем, дорипенем). Модификацию антибактериальной терапии проводили согласно клиническим данным (при сохраняющейся фебрильной нейтропении и местных признаках воспаления) и результатам микробиологических исследований. Лечение антибиотиками считали эффективным при регистрации нормальной температуры тела и редукции клинических симптомов воспаления.

Показанием к операции считали наличие абсцессов, очагов некроза и деструкции тканей. Выполняли дренирование абсцессов, некрэтомию. В ряде случаев (флегмона таза) оперативное дренирование сочетали с наложением колостомы.

Статистический анализ проводился на материале базы данных, созданной для данного исследования, и вклю-

Таблица 2. *Распределение эпизодов ПИ у больных с ГЦП и без ГЦП*
Table 2. *Indication of PI cases in patients with and without GCP*

Показатель	Эпизоды ПИ n (%)		p
	ГЦП есть	ГЦП нет	
Число эпизодов ПИ*	**74**	**21**	
Связь с ХТ:			0,05
до начала ХТ	3(4,1)	6(28,6)	
в период ХТ	55(74,3)	10(47,6)	
после окончания ХТ	4(5,4)	4(19,0)	
ХТ острых лейкозов:	40(54,3)	7(33,3)	0,01
индукция	14(18,9)	4(19,0)	
консолидация	21(28,3)	3(14,3)	
поддерживающая терапия	5(6,8)	0	
ХТ лимфом	15(20,3)	3(14,3)	
Алло-ТКМ	7(9,5)	0(0)	0,01
Ауто-ТКМ	5(6,8)	1(4,8)	
Ремиссия гемобластоза	46(62,5)	10(47,6)	0,09
Сочетание эпизода ПИ с другими инфекциями	32(43,2)	4(19,0)	0,05
Инфекции кровотока	15(20,3)	0(0)	0,01
Септический шок	2(2,7)	0(0)	0,60
Развитие эпизода ПИ на фоне антибактериальной терапии	19(25,7)	0(0)	0,01
Клинические проявления:			<0,001
абсцесс	6(8,1)	14(66,7)	
инфильтрат	53(71,6)	5(23,8)	
некрозы/язвы	7(9,5)	2(9,5)	
боль	8(10,8)	0(0)	
Источник инфицирования:			<0,001
крипты анального канала	3(4,1)	7(33,3)	
анальные трещины	49(66,2)	4(19,1)	
свищи	10(13,5)	7(33,3)	
послеоперационная рана	2(2,7)	0	
другие	10(13,5)	3(14,3)	

**Всего 95 эпизодов ПИ у 79 пациентов*

Рисунок 1. *МРТ органов малого таза. Пациент П. Д3: Острый миелоидный лейкоз, гранулоцитопения. Отек (инфицирование) параректальной клетчатки*
Figure 1. *Pelvic MRI. Patient P. Diagnosis: Acute Myeloid Leukemia, granulocytopenia. Pararectum edema*

чал построение распределений признаков, проверку статистической однородности выборок (ранговый критерий Вилкоксона), частотный анализ, корреляционный анализ и многофакторный анализ (логистическую регрессию). Непрерывные данные представлены в виде средних значений (с размахом) или медиан (с размахом или 95% доверительным интервалом) в зависимости от вида распределения, категориальные данные представлены в виде частот и процентов.

РЕЗУЛЬТАТЫ

Было изучено 95 эпизодов ПИ у 79 пациентов (35 мужчин и 44 женщины). Медиана возраста больных оставила 35 лет (колебания от 17 до 69 лет). У большинства пациентов был установлен диагноз острый лейкоз 43(54,4%) и неходжкинская лимфома 17(21,5%). За период наблюдения 67(84,8%) пациентов имели один эпизод ПИ, 12(15,2%) пациентов - два и более эпизода ПИ (Табл.1). Эпизоды ПИ в период ГЦП регистрировали статистически значимо чаще, чем без ГЦП: 74(77,9%) против 21(22,1%), относительный риск 3,5 (95% ДИ: 2,4-5,2), точный (двусторонний) критерий Фишера (Табл.2). Значительное число эпизодов ПИ развилось в ремиссии гематологического заболевания как у пациентов с ГЦП (62,5%), так и без ГЦП (47,6%).
Наибольшее количество эпизодов ПИ на фоне ГЦП отмечено в период проведения ХТ (74,3%): чаще на этапах консолидации и индукции ХТ острых лейкозов (28,4% и 13,3%, соответственно) и ХТ лимфом – 20,3%. Эпизоды ПИ, возникшие после ТКМ, также чаще сочетались с ГЦП (алло-ТКМ 9,5% против 0, ауто-ТКМ 6,8% – против 4,8%; p=0,01). Эпизоды ПИ, протекающих без ГЦП, преобладали в дебюте гематологического заболевания до начала ХТ (28,6% против 4,1%) и после завершения ХТ (19,0% против 5,4%).
Для пациентов с ГЦП было характерно сочетание ПИ с другими инфекционными осложнениями (43,2%, против 19% у пациентов без ГЦП, p=0,05). В группе с ГЦП инфекции кровотока в период ПИ регистрировался у 15(20,3%) пациентов, из них у 2 развился септический шок. В группе без ГЦП инфекции кровотока не были выявлены.
У больных с тяжелой ГЦП местные признаки воспаления в параректальных тканях клинически выявлялись у 66(89,2%) из 74 пациентов. Самым частым проявлением ПИ среди пациентов с ГЦП был воспалительный инфильтрат 71,6%. Некрозы/язвы перианальных тканей отмечены в 7(9,5%) эпизодах, формирование

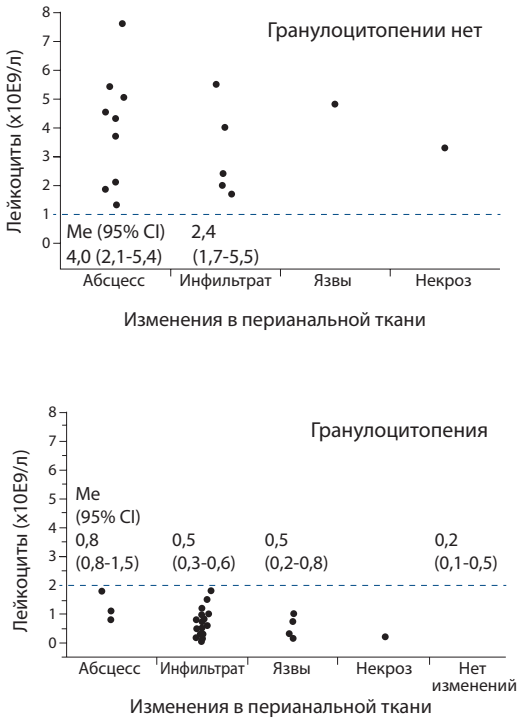

Рисунок 2. *Сравнение изменений в перианальной ткани у пациентов с перианальной инфекцией в группе с ГЦП (нижний рисунок) и без ГЦП (верхний рисунок). Наиболее высокий уровень лейкоцитов наблюдался при абсцессе (как у пациентов с ГЦП: медианный тест, p=0,05, так и у пациентов без ГЦП); самый низкий уровень лейкоцитов наблюдался у пациентов с ПИ, не имевших видимых изменений в перианальной ткани.*
Figure 2. *Comparison of changes in perianal tissue in patients with perianal infection in the group with GCP (lower figure) and without GCP (upper figure). The highest level of white blood cells was observed in abscess (both in patients with GCP: median test, p=0.05, and in patients without GCP); the lowest level of white blood cells was observed in patients with PI who had no visible changes in the perianal tissue.*

Рисунок 3. *Гранулоцитопения. Источник инфицирования – анальная трещина*
Figure 3. *Granulocytopenia. Anal fissure is the source of infection*

абсцессов – в 6(8,1%). В 8 (10,8%) эпизодах ПИ регистрировали только боль в перианальной области и лихорадку; но без воспалительных изменений мягких тканей. По данным МРТ у этих больных регистрировали признаки отека параректальных тканей (Рис.1). У пациентов без ГЦП изменения в тканях присутствовали во всех наблюдениях. В этой группе преобладали абсцессы – 66,7%.

При сравнении количества гранулоцитов у пациентов с различными формами ПИ отмечено, что наиболее высокий уровень лейкоцитов был выявлен у больных с абсцессами (как у пациентов с ГЦП, так и без ГЦП). Самое низкое число лейкоцитов (медиана 0,2 (0,1-0,5)x10^9/л) было отмечено у пациентов с ПИ, не имевших видимых изменений в перианальных тканях (Рис.2). Существенные различия между группами касались источников инфицирования перианальной клетчатки. Классический патогенез аноректального абсцесса был характерен для эпизодов ПИ без ГЦП: чаще источником инфекции являлись анальные крипты (33,3% против 4,1%; p<0,001), свищи (33,3% против 13,5%; p<0,001) (Табл.2).

У больных с ГЦП в большинстве наблюдений воспаление формировалось вокруг дефектов стенок анального канала или перианальной кожи: чаще отмечено инфицирование анальных трещин (Рис.3) (66,2% против 19,1%; p<0,001), язв перианальной кожи - 13,5%. В двух наблюдениях источниками инфекции были послеоперационные раны. Криптогенные парапроктиты составили лишь 4,1% эпизодов ПИ с ГЦП.

В таблице 3 представлен спектр микроорганизмов, выделенных в момент развития ПИ из прямой кишки и из крови. Всего было выделено 111 микроорганизмов, среди которых преобладали энтеробактерии (64%) за счет штаммов *Escherichia coli* и *Klebsiella spp*. В 5(4,5%) случаев были определены *Pseudomonas aeruginosa* на слизистой прямой кишки. Колонизация слизистой кишечника энтеробактериями с продукцией β-лактамаз расширенного спектра (БЛРС) составили 40,5%, ванкомицин-устойчивыми штаммами *Enterococcus faecium* 13,5%.

Бактериемия выявлена в 15 эпизодах ПИ, во всех случаях на фоне ГЦП. В 6 наблюдениях отмечено видовое соответствие микроорганизмов, выделенных из прямой кишки и крови. Таким образом, ПИ явилась

Таблица 3. *Спектр микроорганизмов, выделенных при диагностике ПИ из прямой кишки и из крови*
Table 3. *Diversity of microorganisms in blood and in rectum detected via PI diagnostics*

Микроорганизмы	Локус выделения		Совпадение микроорганизмов, выделенных из прямой кишки и крови n=6
	Микроорганизмы прямая кишка n=111	Микроорганизмы кровь n=15	
Грамотрицательные бактерии	76(68,5)	12(75,0)	0
Семейство *Enterobacteria ceae*	71(64)	8(50,0)	0
Escherichia coli	47(42,3)	5(31,3)	2
Из них с продукцией БЛРС	26(23,4)	2(12,5)	1
Klebsiella spp	15(13,5)	3(18,7)	0
Из них с продукцией БЛРС	14(12,6)	2(12,5)	2
Другие энтеробактерии	9(8,1)	0	0
Из них с продукцией БЛРС	5(4,5)	0	0
Всего с продукцией БЛРС	45(40,5)	4(25,0)	3
Неферментирующие бактерии			
Pseudomonas aeruginosa	5(4,5)	4(25)	1
Грамположительные бактерии	18(16,2)	3(18,8)	
Enterococcus spp	18(16,2)	3(18,8)	1
Enterococcus faecium ванкомицин-устойчивые	15(13,5)	0	0
Грибы			
Candida spp	17(15,3)	0	0

Таблица 4. *Варианты лечения ПИ*
Table 4. *Variants of PI treatment*

Варианты лечения	Число эпизодов ПИ, n (%)			p
	Всего n=95	ГЦП есть n=74	ГЦП нет n=21	
Антибактериальная терапия	70(73,7)	65(87,8)	5(7,2)	<0,001
Сочетание операции и антибактериальной терапии	18(19,9)	8(10,8)	10(47,6)	0,001
Только операции	3(3,2)	0	3	0,01
Виды операций:				<0,001
вскрытие абсцесса	19(20,0)	6(8,1)	13(61,9)	
вскрытие флегмоны таза, колостома	1(1,1)	1(1,4)	0(0)	
иссечение свища	1(1,1)	1(1,4)	0(0)	
Всего прооперировано	21(22,1)	8(10,8)	13(61,9)	<0,001
Проводилось только местное лечение	4(4,2)	1(1,4)	3(14,3)	0,03

Таблица 5. *Результаты применения антибиотиков у пациентов с ПИ*
Table 5. *Antibiotic treatment outcomes in patients with PI*

Показатель	Число эпизодов ПИ n (%)		p
	ГЦП есть n=74	ГЦП нет n=21	
Назначение стартовой антибактериальной терапии:	73	15	0,01
цефоперазон/сульбактам	44(60,3)	5(33,3)	
карбапенемы	20(27,4)	0	
прочие антибиотики*	9(12,3)	10(66,7)	
Замена антибиотиков стартового этапа на карбапенемы	17(23)	2(13,3)	0,15
Применение карбапенемов	37(50,7)	2(13,3)	0,01
Эффективность цефоперазон/сульбактама:			0,01
в режиме монотерапии	7(16)	3(60)	
в сочетании с амикацином	13(29,5)	1(20)	
в сочетании с другими препаратами**	7(16)	1(20)	
Эффективность карбапенемов:			0,001
в режиме монотерапии	8(21,6)	1(50)	
в сочетании с амикацином	9(24,3)	0 (0)	
в сочетании с другими препаратами**	15(40,5)	1(50)	
Эффективность прочих антибиотиков*	2(22,2)	8(80)	0,001
Общая эффективность антибактериальной терапии	61(83,6)	15(100)	0,37
Средняя (размах) длительности антибактериальной терапии, дни	16,1(3-67)	13,1(1-27)	0,19

**ципрофлоксацин, миксофлоксацин и амоксиклав, **ванкомицин, линезолид и тигацил*

микробиологически доказанным источником сепсиса у 6(8,1%) из 74 больных.

Антибактериальная терапия была основным методом лечения ПИ в нашем исследовании и применялась в 88(92,6%) из 95 ЭПИ (Табл.4). Только антибактериальная терапия в качестве лечения ПИ использовалась, в основном, в период ГЦП (87,8% против 23,8%; p<0,05). В 21(22,1%) случае - первым этапом лечения ПИ была срочная операция. Большинство пациентов были прооперированы вне ГЦП (61,9% против 10,8%,p <0,05). Случаи спонтанного регресса воспаления (1 в группе с ГЦП и 3-без ГЦП) были связаны с восстановлением количества лейкоцитов и местным применением антисептиков.

В таблице 5 представлен анализ антибактериальной терапии ПИ. Для лечения ПИ антибиотики чаще назначались в период ГЦП (98,6% против 71,4%). У пациентов с ГЦП в качестве стартовой антимикробной терапии статистически значимо (p=0,05) чаще использовали цефоперазон/сульбактам (60,3% против 33,3%) и карбапенемы (27,4% против 0%). Препараты вводились только парентерально. Необходимо отметить, что в этой группе в 19(25,7%) из 74 эпизодов развитие ПИ происходило на фоне антибактериальной терапии, проводимой по поводу других инфекционных осложнений, а в двух случаях отмечен септический шок. По этой причине нередко стартовой терапией ПИ являлись карбапенемы.

В группе пациентов без ГЦП антибактериальная терапия чаще дополняла оперативное лечение. Стартовая антибактериальная терапия в большинстве эпизодов (66,7%) проводилась такими препаратами, как ципрофлоксацин, миксофлоксацин, амоксиклав, которые назначали как перорально, так и паренте-

Таблица 6. *Результаты консервативного и хирургического лечения ПИ*
Table 6. *Conservative and surgical treatment outcomes in patients with PI*

Показатель	ГЦП есть, n (%)		ГЦП нет, n (%)		p
	Оперированы	Консервативно пролечены	Оперированы	Консервативно пролечены	
Число эпизодов ПИ	8	66	13	8	
Назначение антибиотиков	8(100)	65(98,5)	10(76,9)	5(62,5)	<0,001
Регресс симптомов воспаления	7(87,5)	54(83,1)	13(100)	7(87,5)	<0,001
Формирование абсцесса/свища	0(0)	9(13,8)	0 (0)	1 (12,5)	0,27
Прогрессирование ПИ	1(12,5)	2(3,1)	0 (0)	0 (0)	0,19
Средняя (размах) длительность инфекционного эпизода, дни	25,5(5-54)	15,1(1-67)	11,2(1-21)	15,2(3-27)	0,01

** сравниваются распределения частот при наличии и отсутствии ГЦП*

Таблица 7. *Результаты лечения ПИ в зависимости от продолжительности ГЦП*
Table 7. *Outcomes of PI treatment according to GCP duration*

Показатель	Длительность ГЦП, дни		
	1-14	15-30	>30
Число эпизодов ПИ	24	25	24
Назначение антибактериальной терапии, n	23	25	25
Модификация а/б терапии, n (%)	4(16,7)*	6(24)	10(40)*
Назначение карбапенемов, n (%)	9(37,5)	12(48)	13(52)
Прогрессирование ПИ, n (%)	0(0)	0(0)	2(8)
Сочетание ПИ с другими инфекциями, n (%)	6(25) **	15(60)	13(52) **
Бактериемия, n (%)	3(12,5) ***	5(20)	7(28) ***
Средняя длительность антибактериальной терапии, дни	8,3#	12,9	23,1#

, **, *, # – различие статистически значимо (p<0,05)*

рально. Эти препараты были достаточно эффективны только в группе без ГЦП (80% против 22,2%, p=0,05).
При сочетании ПИ с ГЦП эффективность монотерапии антибиотиками была статистически значимо (p=0,05) ниже, чем в группе без ГЦП как для цефоперазон/сульбактама (16% против 60 %) так и для карбапенемов (21,6% против 50 %).
Добавление других антимикробных препаратов к антибиотикам первой линии применялось в 48(55,2%) наблюдениях, чаще у больных с ГЦП (69,9 против 20%).Чаще использовали амикацин – 58,3%, ванкомицин - 19,4%, антимикотики - 27,8%.
В группе пациентов с ГЦП при добавлении амикацина лечение было чаще успешным при назначении цефоперазон/сульбактама (17,8% против 9,6%). Добавление ванкомицина (или линезолида) увеличивало частоту излечений при назначении карбапенемов (20,5% против 11%, p=0,05).Частота применения карбапенемов на всех этапах терапии была больше при сочетании ПИ с ГЦП (50,7% против 13,3%; p=0,05). Для оценки результатов лечения был проведен анализ подгрупп оперированных и не оперированных больных (Табл.6).
Результатом консервативной антибактериальной терапии ПИ в период ГЦП был регресс признаков воспаления в тканях в 83,1% случаев; в 13,8% наблюдений в период восстановления нейтрофилов сформировались абсцессы или свищи, потребовавшие хирургического лечения.
Среди оперированных пациентов с ГЦП регресс симптомов воспаления был достигнут 87,5% случаев. Следует отметить, что в группе пациентов с ГЦП все операции сочетались с антибактериальной терапией. Длительность антибактериальной терапии в среднем была существенно больше в группе оперированных больных с ГЦП, чем в группе пролеченных консервативно (в среднем 25 дней против 15, p=0,05).
При анализе факторов, влияющих на частоту излечения и длительность терапии, имела большое значение продолжительность периода ГЦП (Табл.7).
При увеличении срока ГЦП более 30 дней достоверно увеличивается частота сочетания ПИ с другими инфекционными осложнениями с 25% до 60% (p<0,05). При этом ПИ достоверно чаще сопровождается бактериемией (ГЦП до 30 дней – 12,5%, при ГЦП более 30 дней – 28%; p<0,05), необходимостью модификации антибактериальной терапии (16,7 против 40%; p<0,05) и длительностью применения антибиотиков (8,3 против 23,1 дня; p<0,05).
Отсутствие эффекта, прогрессирование инфекции отмечено у двоих пациентов с длительностью ГЦП более 30 дней. Однако ПИ не была непосредственной причиной летальных исходов в данном исследовании.

ОБСУЖДЕНИЕ

ГЦП оказывает определяющее влияние на частоту развития инфекционных осложнений в гематологической клинике. В 74(77,9%) из 95 эпизодов в данном исследовании ПИ развилась в период ГЦП. Похожие данные продемонстрированы среди пациентов, обследованных в НМИЦ гематологии с 2009 по 2015 гг. [12]. Большинство эпизодов ПИ в период ГЦП (74,3%) развились на фоне курсов ХТ.

Формирующееся на фоне ГЦП воспаление параректальных тканей имеет своеобразные черты, которые существенно отличаются от парапроктита у иммунокомпетентных больных [8,13].

Общепринятое объяснение патогенеза аноректального абсцесса (острого парапроктита), а также аноректальных свищей - это воспаление околопрямокишечной клетчатки, обусловленное распространением воспалительного процесса из анальных крипт и анальных желез [13-15].

В нашем исследовании абсолютное количество криптогенных парапроктитов было равным в обеих группах (13 против 14). Однако у пациентов с ГЦП, классические криптогенные парапроктиты (4,1%) и обострения хронического парапроктита на фоне существующих параректальных свищей (13,5%) представляли лишь небольшую долю наблюдений ПИ. В большинстве случаев инфекционный процесс в параректальной клетчатке в период ГЦП представлял собой воспаление, формирующееся вокруг дефектов анодермы, перианальной кожи (Рис.3). Отсутствие нейтрофилов определяет возможность для появления дополнительных механизмов инфицирования - распространения бактериальной флоры в ткани и кровоток как со слизистой кишечника, так и через повреждения кожи анального канала и перианальной области [1,8,12]. Поэтому в условиях нейтропении частыми источниками инфицирования параректальной клетчатки становятся анальные трещины, язвы, эрозивные проктиты, дерматиты и другие процессы, нарушающие барьерную функцию кожи и слизистой [1,5,12].

В литературе отсутствует классификация изменений в перианальных тканях, связанных с ГЦП. В большинстве публикаций выделяются абсцессы, инфильтративное воспаление, некротические и язвенные поражения. По данным исследования, включавшего пациентов с тяжелой нейтропенией и лейкемией, аноректальная боль (86%) является самым частым признаком ПИ; изменения тканей в виде гиперемии и целлюлита присутствуют в 42%, а скопление гноя появляются редко (13.5 %) [3]. В нашем исследовании воспаление в период ГЦП в большинстве наблюдений было представлено инфильтратом (71,8%) и некрозами тканей (10,8%). Следует отметить, что формирование абсцесса редкое, но возможное проявление ПИ при ГЦП [6]. В данном исследовании в 6(8,1%) из 74 эпизодов ПИ отмечено формирование полостных образований в параректальной клетчатке в период ГЦП. Содержимым таких полостей являлся гной, а при наличии дефекта в стенке кишки – кишечное содержимое или газ (Рис.4).

Рисунок 4. *КТ органов малого таза. Пациент Л. ДЗ: Неходжкинская лимфома. Состояние на фоне высокодозной ПХТ. Гранулоцитопения. Перфорация стенки прямой кишки, параректальная полость, содержащая газ.*

Figure 4. *Pelvic CT image. Patient L. Diagnosis: non-Hodgkin's lymphoma. Patient's status in the setting of high-dose chemotherapy, granulocytopenia. Rectum perforation, pararectal cavity containing gas*

Наряду с представленными выше формами ПИ у части пациентов с тяжелой ГЦП невозможно визуализировать явные признаки инфекции, которые присутствовали бы у иммунокомпетентного пациента [8]. В нашем исследовании 10,8% эпизодов ПИ у пациентов с ГЦП протекали с интенсивными болями, но без классических признаков воспаления. Изменения в тканях удавалось фиксировать только при МРТ визуализации. Исследование зависимости между количеством лейкоцитов и клиническими формами ПИ продемонстрировало, что отсутствие видимых изменений в тканях было при самом низком количестве лейкоцитов (медиана 0,2 (0,1-0,5) $x10^9$ /л) (Рис.2).

Таким образом, в ряде случаев использование только клинической оценки может ввести в заблуждение [4]. Точные данные о характере изменений в тканях важны, так как являются основой для выбора тактики лечения. ГЦП не исключает наличие полостных образований, требующих оперативного дренирования. Приоритетным методом дополнительного обследования является МРТ [4,8,13,14].

Наиболее распространенными микроорганизмами, культивируемыми из крови и прямой кишки при ПИ, являются представители семейства энтеробактерий и энтерококки [3,5,7,16]. Преобладание энтеробактерий

в качестве возбудителей отличает ПИ от других видов инфекций кожи и мягких тканей, возбудителями которых являются стрептококки или стафилококки [5]. В данном исследовании среди возбудителей ПИ, выделенных из прямой кишки, отмечено преобладание энтеробактерий 63,96% за счет штаммов *Escherichia coli* и *Klebsiella spp*. В последние годы отмечается тенденция к увеличению количества инфекционных осложнений вызванных грамотрицательными полирезистентными микроорганизмами [1,5]. В данном исследовании колонизация слизистой кишечника резистентными штаммами выявлена в 54% наблюдений, из которых энтеробактерии с продукцией БЛРС составили 40,5% и ванкомицин-устойчивые штаммы *Enterococcus faecium* 13,5%.

Необходимо отметить, что для пациентов с ГЦП характерно сочетание инфекций и септический характер инфекционных осложнений. В нашем исследовании инфекции кровотока были отмечены только у пациентов с ГЦП. ПИ явилась микробиологически доказанным источником сепсиса в 8,1% случаев.

Важной особенностью лечения ПИ является необходимость учитывать многие факторы, определяющие тактику. К таким факторам относят форму воспаления, наличие или отсутствие показаний к оперативному лечению, наличие ГЦП, ее предполагаемую длительность, тяжесть состояния пациента, наличие других инфекционных осложнений и терапию, проводимую на момент регистрации ПИ.

Если лечение острого парапроктита у иммунокомпетентных больных только хирургическое [13,14], то наличие ПИ у больных с ГЦП является показанием к срочному началу антибактериальной терапии. Результаты ряда исследований подтверждают возможность успешного лечения ПИ у таких пациентов с помощью антибиотиков широкого спектра [2,5,10,16].

В нашем исследовании необходимость антибактериальной терапии при ГЦП была во всех случаях как в группе оперированных, так и не оперированных больных. Только противомикробная терапия при ГЦП проводилась в 87,8% случаев, в сочетании с операцией - в 10,8%.

Мы придерживаемся эскалационного подхода к назначению антимикробной терапии, который предполагает назначение на начальном этапе инфекции цефоперазона/сульбактама или пиперациллина/тазобактама, активных в отношении бактерий семейства *Enterobacteriaceae* [17]. Дальнейшая модификация терапии проводится согласно результатам микробиологических исследований. Причиной назначения карбапенемов в качестве стартовой терапии ПИ (27,4% случаев) явилось наличие сепсиса, септического шока и развитие ПИ на фоне уже проводимой антибактериальной терапии.

Особенностью антибактериальной терапии ПИ в условиях нейтропении явилась низкая эффективность как β-лактамных антибиотиков, так и карбапенемов в режиме монотерапии. Добавление других антимикробных препаратов потребовалось в 70,8% случаев.

Антибактериальная терапия ПИ у пациентов без ГЦП успешно проводилась в режиме монотерапии β-лактамными антибиотиками, фторхинолонами, амоксиклавом. В этой группе пациентов был возможен и пероральный прием препаратов.

Среди факторов, влияющих на прогноз течения ПИ и стратегию антибактериальной терапии, большое значение имеет продолжительность периода ГЦП [7,17,18]. В нашем исследовании с увеличением срока ГЦП от 1-14 до 30 более дней связано увеличение частоты бактериемии (12,5% против 28% $p<0,05$); сочетания ПИ с другими инфекциями; необходимость модификации антибактериальной терапии (16,7% против 40% $p<0,05$); длительности применения антибиотиков (8,3 против 23,1 дня; $p<0,05$).

Необходимость в оперативном лечении у пациентов с ГЦП возникает при наличии полостных образований или очагов деструкции тканей. У больных с ГЦП антимикробная терапия должна быть начата одновременно с хирургическим вмешательством и продолжена в послеоперационном периоде до полного исчезновения признаков инфекции. При такой тактике отмечено отсутствие существенных осложнений, связанных с операцией, в том числе у больных с ГЦП [7,8]. Однако оперативное лечение в период ГЦП связано с увеличением продолжительности инфекционного эпизода и антибактериальной терапии.

ЗАКЛЮЧЕНИЕ

Состояние ГЦП статистически значимо повышает вероятность развития ПИ. Для ПИ, развившейся в условиях ГЦП, характерны атипичные, часто скудные клинические проявления и высокая вероятность сепсиса. Большинство эпизодов ПИ у пациентов с ГЦП не связаны с классическим криптогландулярным механизмом формирования аноректальных абсцессов. Основным механизмом инфицирования параректальной клетчатки в период ГЦП является проникновение микроорганизмов через нарушенные тканевые барьеры. Антибактериальная терапии является приоритетным методом лечения ПИ в условиях ГЦП; эффективность антибактериальной терапии составила 83,1%. Необходимость оперативного лечения в период ГЦП ассоциирована с увеличением продолжительности инфекционного эпизода и антибактериальной терапии. Увеличение продолжительности ГЦП является неблагоприятным предиктором в лечении ПИ.

УЧАСТИЕ АВТОРОВ:

Концепция и дизайн исследования: *Штыркова С.В., Клясова Г.А., Данишян К.И.*

Сбор и обработка материалов: *Штыркова С.В., Клясова Г.А.*

Статистическая обработка: *Гемджян Э. Г., Штыркова С.В.*

Написание текста: *Штыркова С.В., Клясова Г.А.*

Редактирование: *Данишян К.И., Карагюлян С.Р.*

THE PARTICIPATION OF THE AUTHORS:

Concept and design of the study: *Shtyrkova S.V., Klyasova G.A., Ntanishyan K.I.*

Collection and processing of the material: *Shtyrkova S.V., Klyasova G.A*

Statistical processing: *Gemdzhian E.G., Shtyrkova S.V.*

Writing of the text: *Shtyrkova S.V., Klyasova G.A.*

Editing: *Ntanishyan K.I., Karagyulyan S.R.*

СВЕДЕНИЯ ОБ АВТОРАХ:

Штыркова Светлана Витальевна (Shtyrkova S.V.) – к.м.н., врач-колопроктолог хирургического отделения ФГБУ «НМИЦ гематологии» Минздрава России. E-mail: sv-styrkova@mail.ru. https://orcid.org/0000-0002-4272-8433.

Клясова Галина Александровна (Klyasova G.A.) – доктор медицинских наук, профессор, руководитель клинико-диагностической лаборатории клинической бактериологии, микологии и антибиотической терапии ФГБУ «НМИЦ гематологии» Минздрава России. E-mail: klias@blood.ru https://orcid.org/0000-0001-5973-5763.

Карагюлян Сурен Роландович (Karagyulyan S.R.) – доктор медицинских наук, консультант дирекции ФГБУ «НМИЦ гематологии» Минздрава России. E-mail: ksr@blood. https://orcid.org/0000-0002-5669-6639.

Гемджян Эдуард Георгиевич (Gemdzhian E.G.) – с.н.с. лаборатории биостатистики ФГБУ «НМИЦ гематологии» Минздрава России. E-mail: edstat@mail.ru. https://orcid.org/0000-0002-8357-977X.

Данишян Карен Исмаилович (Ntanishyan K.I.) – доктор медицинских наук, заведующий научно-клиническим отделением хирургии, заместитель генерального директора ФГБУ «НМИЦ гематологии» Минздрава России. E-mail: ntanisian@gmail.ru. https://orcid.org/0000-0001-6732-8286.

ЛИТЕРАТУРА

1. Клясова Г.А. Антимикробная терапия. В кн.: Программное лечение заболеваний системы крови: сборник алгоритмов диагностики и протоколов лечения заболеваний системы крови. Под ред. В.Г. Савченко. М.: Практика, 2012; с.827–54.

2. Morcos B, Amarin R, Abu Sba A. et al. Contemporary management of perianal conditions in febrile neutropenic patients. *Eur J Surg Oncol*. 2013;39(4):404–7. doi: 10.1016/j.ejso.

3. Grewal H, Guillem JG, Quan SH, et al. Anorectal Disease in Neutropenic Leukemic Patients. Operative v s. Nonoperative Management. *Dis Colon Rectum*. 1994; 37:1095–1099; doi: 10.1007/BF02049810.

4. Haliloglu N, Gulpinar B, Ozkavukcu E. et al. Typical MR imaging findings of perianal infections in patients with hematologic malignancies. *Eur J Radiol*. 2017 Aug;93:284-288. doi: 10.1016/j.ejrad.2017.05.046.

5. Chen CY, Cheng A, Huang SY. et al. Clinical and microbiological characteristics of perianal infections in adult patients with acute leukemia. *PLoS One*. 2013; 8(4). doi:10.1371/journal.pone.0060624; http://www.plosone.org, http://www.pubmedcentral.gov/tocrender.fcgi?journal=440.

6. Cohen JS1, Paz IB, O'Donnell MR et al. Treatment of perianal infection following bone marrow transplantation. *Dis Colon Rectum*. 1996 Sep;39(9):981-5.

7. Lehrnbecher T, Marshall D, Gao C. et al. A Second Look at Anorectal Infections in Cancer Patients in a Large Cancer Institute: The Success of Early Intervention with Antibiotics and Surgery. *Infection*. 2002; 30(5):272–276.

8. Sullivan PS, Moreno C. A Multidisciplinary Approach to Perianal and Intra-Abdominal Infections in the Neutropenic Cancer Patient. *Oncology (Williston Park)*. 2015 Aug;29(8):581-90. PMID: 26281844.

9. Solmaz S, Korur A, Gereklio lu , et al. Anorectal Complications During Neutropenic Period in Patients with Hematologic Diseases. *Mediterr J Hematol Infect Dis*. 2016 Mar 1;8(1):e2016019. doi: 10.4084/MJHID.2016.019. eCollection 2016.PMID: 26977278.

10. Loureiro RV, Borges VP, Tom AL et al. Anorectal complications in patients with haematological malignancies. *Eur J Gastroenterol Hepatol*. 2018 Jul;30(7):722-726. doi: 10.1097/MEG.0000000000001133.

11. Vanhueverzwyn R, Delannoy A, Michaux JL, et al. Anallesions in hematologic diseases. *Dis Colon Rectum*. 1980;23:310-312.

12. Штыркова С.В., Клясова Г.А., Данишян К.И. и соавт. Перианальная инфекция у больных гемобластозами: факторы риска и возможности профилактики. *Терапевтический архив*. 2016;7:72-77. doi: 10.17116/terarkh201688772-77.

13. Vogel JD, Johnson EK, Morris AM et al. Clinical Practice Guideline for the Management of Anorectal Abscess, Fistula-in-Ano, and Rectovaginal Fistula. *Dis Colon Rectum*. 2016 Dec;59(12):1117-1133. No abstract available. PMID: 27824697.

14. Шелыгин Ю.А., Благодарный Л.А. Справочник по колопроктологии. М.: Литтерра, 2012; 596 с.

15. Ommer A, Herold A, Berg E. et. al. German S3 guideline: anal abscess. *Int J Colorectal Dis*. 2012; 27: 831-837.

16. Chang H, Kuo MC, Tang TC, Lin TL. et al. Clinical Features and Recurrence Pattern of Perianal Abscess in Patients with Acute Myeloid Leukemia. *Acta Haematologica*. 2017; 138(1):10–13. doi:10.1159/000475589.

17. Охмат В.А., Клясова Г.А., Паровичникова Е.Н. и соавт. Применение антибиотиков при фебрильной нейтропении у больных острыми лейкозами. *Клиническая онкогематология*. 2018; т.11,№1, с.100-109.

18.ШтырковаС.В., Карагюлян С.Р., Гемджян Э.Г., Данишян К.И. Перианальные инфекционные поражения, как проявления гемобластоза и апластической анемии. *Колопроктология*. 2019; т.18, №4(70), с.116-129. https://doi.org/10.33878/2073-7556-2019-18-4-116-129.

REFERENCES

1. Klyasova, G.A. Antimicrobial therapy. In the book: Program treatment of blood system diseases. Edited by V.G. Savchenko. Moscow: Praktika Publ.; 2012. pp. 829-853. (In Russ.)
2. Morcos B, Amarin R, Abu Sba A. et al. Contemporary management of perianal conditions in febrile neutropenic patients. *Eur J Surg Oncol.* 2013;39(4):404–7. doi: 10.1016/j.ejso.
3. Grewal H, Guillem JG, Quan SH, et al. Anorectal Disease in Neutropenic Leukemic Patients. Operative v s . Nonoperative Management. *Dis Colon Rectum*. 1994; 37:1095–1099; doi: 10.1007/BF02049810.
4. Haliloglu N, Gulpinar B, Ozkavukcu E. et al. Typical MR imaging findings of perianal infections in patients with hematologic malignancies. *Eur J Radiol*. 2017 Aug;93:284-288. doi: 10.1016/j.ejrad.2017.05.046.
5. Chen CY, Cheng A, Huang SY. et al. Clinical and microbiological characteristics of perianal infections in adult patients with acuteleukemia. *PLoS One*. 2013; 8(4). doi:10.1371/journal.pone.0060624; http://www.plosone.org, http://www.pubmedcentral.gov/tocrender.fcgi?journal=440.
6. Cohen JS1, Paz IB, O'Donnell MR et al. Treatment of perianal infection following bone marrow transplantation. *Dis Colon Rectum*. 1996 Sep;39(9):981-5.
7. Lehrnbecher T, Marshall D, Gao C. et al. A Second Look at Anorectal Infections in Cancer Patients in a Large Cancer Institute: The Success of Early Intervention with Antibiotics and Surgery. *Infection*. 2002; 30(5):272–276.
8. Sullivan PS, Moreno C. A Multidisciplinary Approach to Perianal and Intra-Abdominal Infections in the Neutropenic Cancer Patient. *Oncology (Williston Park)*. 2015 Aug;29(8):581-90.PMID: 26281844.
9. Solmaz S, Korur A, Gereklioğlu Ç, et al. Anorectal Complications During Neutropenic Period in Patients with Hematologic Diseases. *Mediterr J Hematol Infect Dis*. 2016 Mar 1;8(1):e2016019. doi: 10.4084/MJHID.2016.019. eCollection 2016.PMID: 26977278.
10. Loureiro RV, Borges VP, Tom AL et al. Anorectal complications in patients with haematological malignancies. *Eur J Gastroenterol Hepatol*. 2018 Jul;30(7):722-726. doi: 10.1097/MEG.0000000000001133.
11. Vanhueverzwyn R, Delannoy A, Michaux JL, et al. Anal lesions in hematologic diseases. *Dis Colon Rectum*. 1980;23:310-312.
12. Shtyrkova S.V., Klyasova G.A., Ntanishyan KI. et al. Perianal infection in patients with hemoblastosis: Risk factors and possibilities of prevention. Terapevticheskij arkhiv. 2016; no.7, pp.72-77. (In Russ.) DOI: 10.17116/terarkh201688772-77https://goo.gl/EPSNlD
13. Vogel JD, Johnson EK, Morris AM et al. Clinical Practice Guideline for the Management of Anorectal Abscess, Fistula-in-Ano, and Rectovaginal Fistula. *Dis Colon Rectum*. 2016 Dec;59(12):1117-1133. No abstract available. PMID: 27824697.
14. Shelygin Yu.A., Blagodarnyj L.A. Spravochnik po koloproktologii. [Coloproctology Handbook]. Moscow: Litterra, 2012: 596 p. (in Russ.).
15. Ommer A, Herold A, Berg E. et. al. German S3 guideline: anal abscess. *Int J Colorectal Dis*. 2012; 27: 831-837.
16. Chang H, Kuo MC, Tang TC, Lin TL. et al. Clinical Features and Recurrence Pattern of Perianal Abscess in Patients with Acute Myeloid Leukemia. *Acta Haematologica*. 2017; 138(1):10–13. doi:10.1159/000475589.
17. Okhmat VA, Klyasova GA, Parovichnikova EN, et al. Antibiotic Treatment of Febrile Neutropenia in Patients with Acute Leukemia. *Clinical oncohematology*. 2018; v.11, no.1, pp. 100–9. DOI: 10.21320/2500-2139-2018-11-1-100-109/ (in Russ.).
18. Shtyrkova S.V., Karagyulyan S.R., Gemdzhian E.G., Ntanishyan K.I. Perianal infections as first presentation of hemoblastosis and aplastic anemia. *Koloproktologia*. 2019; v. 18, no.4(70), pp. 116-129. (in Russ.). https://doi.org/10.33878/2073-7556-2019-18-4-116-129